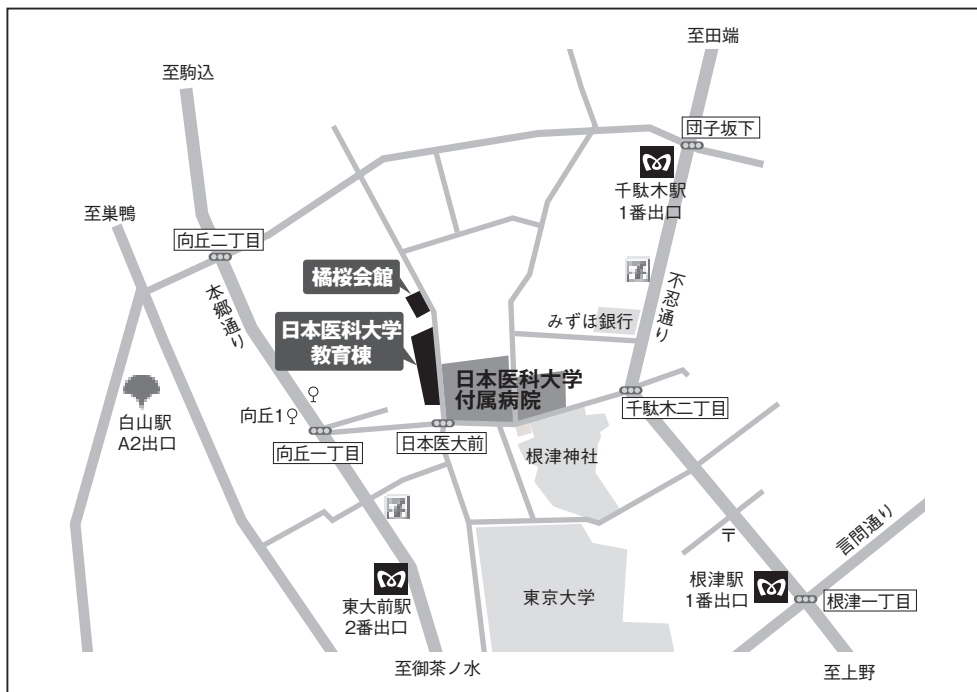


# 第116回 (社) 日本脳神経外科学会関東支部学術集会

日 時：平成23年12月10日(土) 10:00~17:45

会 場：日本医科大学教育棟 2階



- ・地下鉄南北線 東大前駅下車2番出口より徒歩約5分又は本駒込駅下車1番出口より徒歩約8分
  - ・地下鉄千代田線 千駄木駅下車1番出口又は根津駅下車1番出口より徒歩約7分
  - ・地下鉄都営三田線 白山駅下車A2番出口より徒歩約10分
- ※JR駒込・西日暮里・日暮里・上野・御徒町駅よりタクシー使用の場合約10分

会長：日本医科大学脳神経外科 主任教授 寺本 明

**演者の方へ：**発表時間 口演5分、討論2分、発表形式 PCプロジェクター1面  
ご発表データはできるだけご自分のPCでお持ちください。USBメモリでも可能ですが、動画をご使用の場合およびMacintoshをご使用の場合は、必ずご自身のPCをお持ちください。ご発表データはWindowsのPowerPointで再生可能な形式として、ファイル名は「演題番号 お名前」としてください。音声は使用できません。

**会場整理費：**2,000円(当日会場でお支払いください)  
本会も会員カードによるクレジット登録が可能です。

**特別講演：**12:00~13:00 『岩手県における東日本大震災の医療対応』  
岩手医科大学 学長 小川 彰  
昼食を用意しておりますが、数に限りがありますことをご了承ください。

**支部理事会：**15:00から日本医科大学 教育棟 2階 講義室1  
役員の先生方のご出席をよろしくお願いいたします。

\* (社)日本脳神経外科学会関東支部会ホームページよりプログラムと抄録集がダウンロードできます。

**A会場**

会長あいさつ 10:00~10:05

脳腫瘍 (1) 10:05~10:40

座長 登坂雅彦 (群馬大学)

A-01. 20年生存後に cavernous angioma を合併した膠芽腫の1例  
 国立がん研究センター中央病院 脳脊髄腫瘍科 滝澤嗣人、宮北康二、成田善孝、沖田典子、大野 誠  
 嘉山孝正、洪井壮一郎  
 三井記念病院 脳神経外科 田草川 豊  
 国立がん研究センター中央病院 病理科 福島慎太郎、吉田朗彦

A-02. くも膜下出血で発症した膠芽腫の1例  
 東京慈恵会医科大学 脳神経外科 大橋 聡、森 良介、野中雄一郎、常喜達裕、池内 聡  
 阿部俊昭

A-03. 髄外発生した Giant cell glioblastoma の一例  
 山梨県立中央病院 脳神経外科 二木智子、村山裕明、中野 真、小泉英仁、山崎弘道

A-04. 静脈灌流障害を伴った Gliomatosis Cerebri の一症例  
 群馬大学 脳神経外科 田中志岳、登坂雅彦、菅原健一、佐藤晃之、本徳浩二  
 富田庸介、好本裕平

脳腫瘍 (2) 10:40~11:15 座長 岡本幸一郎 (国立国際医療研究センター)

A-05. Anaplastic pilocytic astrocytoma と診断した成人小脳腫瘍の1例  
 国立国際医療研究センター病院 脳神経外科 平光宏行、宮原牧子、寺野成彦、井上雅人、赤尾法彦  
 大野博康、岡本幸一郎、原 徹男  
 国立国際医療研究センター 桐野高明  
 群馬大学大学院医学系研究科 病態病理学分野 中里洋一

A-06. Multicentric Glioma の1例  
 順天堂大学医学部附属練馬病院 脳神経外科 井関征祐、丹下祐一、清水 崇、矢富謙治、足立知司  
 菱井 誠人

A-07. multicentric に発生した神経膠腫の一例  
 済生会宇都宮病院 脳神経外科 長島秀明、真柳圭太、望月洋一、中務正志  
 藤田保健衛生大学 稲榊丈司

A-08. 術前化学療法を施行したテント上巨大上衣腫の一例  
 国立成育医療研究センター 脳神経外科 上甲真宏、小林辰也、荻原英樹、師田信人

脳腫瘍 (3) 11:15~12:00 座長 高野晋吾 (筑波大学)

A-09. 両小脳橋角部に発生した頭蓋内原発悪性リンパ腫の1例  
 亀田総合病院 脳神経外科 山崎文字、波出石 弘、田中美千裕、坂田義則  
 帯包雄次郎、前川秀継、大宮謙一

A-10. 中枢神経系 lymphomatoid granulomatosis の臨床経験3例と病理学的検討  
 杏林大学医学部 脳神経外科 島田大輔、小林啓一、畑中 良、田中雅樹、永根基雄  
 塩川芳昭  
 杏林大学医学部 病理学 原 由紀子、菅間 博  
 杏林大学医学部 放射線科 土屋一洋

A-11. 獣皮様母斑を伴った中枢性び慢性悪性黒色腫の1例  
 横浜市立大学大学院医学研究科 脳神経外科学 岸本真雄、末永 潤、秋本大輔、池西優理子、中野渡 智  
 立石健祐、村田英俊、横山高玲、川原信隆

A-12. 16年の経過を経て悪性転化した成熟奇形腫の1例  
 武蔵野赤十字病院 脳神経外科 澤田佳奈、玉置正史、戸根 修、原 睦也、佐藤洋平  
 唐鎌 淳、岩崎充宏、富田博樹

A-13. ナビゲーション誘導下内視鏡的腫瘍生検にて確定診断した脳実質内 Germinoma の1例  
 筑波大学 脳神経外科 小沼邦之、石川栄一、松田真秀、高野晋吾、松村 明  
 水戸協同病院内筑波大学附属水戸地域医療教育センター 脳神経外科 柴田 靖

**A-14. 巨大嚢胞を伴った髄外腫瘍の一例**

東海大学医学部 脳神経外科  
名戸ヶ谷病院 脳神経外科

平山晃大、厚見秀樹、井上 剛、吉山道貴、今井正明  
石坂秀夫、富永二郎、継 淳、松前光紀  
越阪部 学

**脳腫瘍 (4)**

**13 : 10~13 : 50**

**座長 宇津木 聡 (北里大学)**

**A-15. 皮下腫瘍で発症した convexity en plaque meningioma の1例**  
順天堂大学医学部附属浦安病院 脳神経外科

寺西功輔、真上俊亮、原 毅、堤 佐斗志、阿部祐介  
安本幸正、伊藤 昌徳

**A-16. 髄膜腫を合併した Gorlin 症候群の分子遺伝学的検討**

北里大学医学部 脳神経外科  
北里大学医学部 分子遺伝子学

木島千尋、岡 秀宏、宇津木 聡、宮島良輝、萩原宏之  
安井美江、藤井清孝  
宮下俊之

**A-17. 肺転移病変から判明した頭蓋内髄膜腫の1例**

東京医科大学茨城医療センター 脳神経外科

岡田博史、富田文博、大橋智生、中村達也、三木 保

**A-18. 急性硬膜下血腫にて発症した円蓋部髄膜腫の1例**

東京医科大学 脳神経外科

福原宏和、弦切純也、深見真二郎、中島伸幸、橋本孝朗  
齋田晃彦、秋元治朗、原岡 襄

**脳腫瘍 (5)**

**13 : 50~14 : 25**

**座長 青柳 傑 (東京医科歯科大学)**

**A-19. 後頭蓋窩手術に合併したテント上硬膜下血腫の4症例**

東京警察病院 脳神経外科

福井 敦、根城克英、寺西 裕、宮腰 明典、金中直輔  
阿部 肇、楚良繁雄、佐藤博明、河野道宏

**A-20. 橋、延髄海綿状血管腫の5症例**

日本医科大学多摩永山病院 脳神経外科  
日本医科大学 脳神経外科

玉置智規、木暮一成  
野手洋治、寺本 明

**A-21. 3年前に施行した頭部MRIにて認められなかった脳幹部海綿状血管腫の1手術例**

さいたま市立病院 脳神経外科  
さいたま市立病院 検査科病理  
慶應義塾大学医学部 脳神経外科

木下由宇、小嶋篤浩、奥井俊一  
赤塚誠哉  
吉田一成

**A-22. 出血発症の視索部海綿状血管腫の1治験例**

東京医科歯科大学 脳神経外科

平井作京、青柳 傑、石和田幸弘、河野能久、稲次基希  
大野喜久郎

**脳腫瘍 (6)**

**14 : 25~15 : 15**

**座長 河野道宏 (東京警察病院)**

**A-23. 認知症状で発症した Solitary Fibrous Tumor の1例**

湘南鎌倉総合病院 脳神経外科

畑岡峻介、田中 聡、三島弘之、渡辺剛史、権藤学司

**A-24. 手術摘出を行った眼窩内炎症性偽腫瘍の一例**

東邦大学医療センター佐倉病院 脳神経外科  
東邦大学医療センター佐倉病院 病院病理部  
三郷中央総合病院 脳神経外科  
東邦大学医療センター大森病院 脳神経外科

梶田博之、安藤俊平、羽賀大輔、黒木貴夫  
長尾建樹  
梶 幸子、蛭田啓之  
宮崎親男  
原田直幸、根本匡章、周郷延雄

**A-25. 難聴を契機に発見された temporal bone chondroblastoma の一例報告**

虎の門病院 脳神経外科

庄野直之、清藤哲史、金山政作、原 貴行

**A-26. 外後頭隆起の突出による頭痛に対し切除手術が著効した2例**

日本医科大学武蔵小杉病院 脳神経外科  
谷津保健病院 脳神経外科  
日本医科大学千葉北総病院 形成外科  
日本医科大学 脳神経外科

廣中浩平、太組 一期、山田 明、足立好司  
寺尾 健  
秋元正宇  
寺本 明

A-27. 術前診断が困難であった脳幹部サルコイドーシスの一例

東京都立神経病院 脳神経外科 李 政勲、中内 淳、新村 学、平岩直也、谷口 真

A-28. 鞍上部に伸展した症候性鞍内くも膜嚢胞の一例

地方独立行政法人神奈川県立病院機構足柄上病院 脳神経外科 笹野 まり、野地雅人、大貫隆広、白水牧子  
麻生総合病院 脳神経外科 鈴木伸一

**転移性腫瘍 (1) 15:15~15:45 座長 篠浦伸禎 (都立駒込病院)**

A-29. 治療に難渋した原発巣不明の転移性脳腫瘍の1例

永寿総合病院 脳神経外科 金井隆一、篠田 純

A-30. Vater 乳頭部癌からの脳転移：症例報告

埼玉県済生会栗橋病院 脳神経外科 松岡 剛、鰐淵 博、鈴木咲樹子  
蓮田病院 外科 高畑太郎  
東京女子医科大学 第二病理学 本田一穂  
東京女子医科大学 脳神経外科 岡田芳和

A-31. 子宮頸がんから脳転移をきたした一症例

都立駒込病院 脳神経外科 恩田泰光、山田良治、田部井勇助、篠浦伸禎

A-32. 著明な嚢胞形成を示し印環細胞成分を伴った非小細胞肺癌脳転移の1例

永寿総合病院 脳神経外科 篠田 純、金井隆一  
永寿総合病院 呼吸器内科 坂口 真之

**転移性腫瘍 (2) 15:45~16:25 座長 芹澤 徹 (築地神経科クリニック)**

A-33. 80歳超の転移性脳腫瘍に対するガンマナイフ治療

勝田病院水戸ガンマハウス 脳神経外科 川邊拓也、山本昌昭

A-34. 転移性脳腫瘍に対するガンマナイフ治療後の早期に腫瘍内出血を起こした一例

茅ヶ崎徳洲会総合病院 脳神経外科 小佐野靖己、大久保洋一

A-35. 比較的大きな転移性脳腫瘍におけるガンマナイフ治療後の体積変化-ADC mapを用いた予測-

千葉県循環器病センター 脳神経外科 永野 修、青柳京子、足立明彦、藤川 厚、町田利生  
小野純一  
築地神経科クリニック/東京ガンマユニットセンター 芹澤 徹  
千葉大学医学部 脳神経外科 樋口佳則、佐伯直勝  
千葉県循環器病センター 放射線科 川崎康平

A-36. 海綿静脈洞内に発生した腺様嚢胞癌の一例

横浜市立大学附属市民総合医療センター 脳神経外科 荒木孝太、坂田勝巳、川崎 隆、間中 浩、清水信行  
中村大志、濱田幸一  
横浜市立大学大学院医学研究科 脳神経外科学 川原信隆

A-37. 非典型的な髄液所見を呈した癌性髄膜炎の一例

東京女子医科大学附属八千代医療センター 脳神経外科 横手明義、茂木陽介、浪岡隆洋、河本竹正、川俣貴一

**外傷 (1) 16:25~17:05 座長 赤崎安晴 (東京慈恵会医科大学附属青戸病院)**

A-38. ERでの穿頭術が奏功した急性硬膜外血腫の一例

日本医科大学付属病院 高度救命救急センター 恩田秀賢、布施 明、五十嵐 豊、渡邊顕弘、和田剛志  
鈴木 剛、松本 学、橋詰哲広、關 厚二郎、横田裕行

A-39. 軽微な頭部外傷で発症した頭蓋骨骨折を伴わない小児の急性硬膜外血腫の一例

東京慈恵会医科大学附属青戸病院 脳神経外科 柳澤 毅、佐々木雄一、土橋久士、荒井隆雄、赤崎安晴  
東京慈恵会医科大学 脳神経外科 阿部俊昭

A-40. 特異な経過と画像所見を呈した硬膜外血腫の一例

茅ヶ崎徳洲会総合病院 脳神経外科 大久保洋一、小佐野靖己、遠藤昌孝、溝上康治

A-41. 特発性急性硬膜下血腫の一例

国保直営総合病院君津中央病院 脳神経外科 本島卓幸、海老原幸一、村山浩通、早坂典洋、大石博通  
岡 陽一、須田純夫

- A-42. 頭部外傷後の骨欠損に対する頭蓋形成術の一例  
 土浦協同病院 脳神経外科 神田 仁、山科元滋、芳村雅隆、廣田 晋、壽美田一貴  
 山本信二  
 東京医科歯科大学 脳神経外科 荻島隆浩

**外傷 (2) 17:05~17:45 座長 青木和哉 (東邦大学医療センター大橋病院)**

- A-43. 良好な転帰を迎えた高齢者重傷頭部外傷の一例  
 草加市立病院 脳神経外科 武井孝磨、岡田朋章、林 志保里、新井俊成
- A-44. 上矢状静脈洞直上部前頭部陥没骨折の一例  
 帝京大学ちば総合医療センター 脳神経外科 後藤芳明、鳥越嗣隆、山田 創、山田昌興、中口 博  
 保谷克巳、村上峰子、松野 彰
- A-45. 工機爆発による穿通性頭部外傷の一例  
 公立昭和病院 脳神経外科 井林賢志、堤 一生、吉河学史、宇野健志、島田志行  
 河島真理子、小泉聡史、落合祐之
- A-46. 頸椎回旋性損傷によって生じた椎骨動脈解離の1例  
 筑波メディカルセンター病院 脳神経外科 藤原雄介、益子良太、木野 弘義、原 拓真、杉井成志  
 上村和也、小松洋治  
 筑波大学 脳神経外科 松村 明
- A-47. 頸部の回旋運動にて小脳梗塞を発症した頸部椎骨動脈解離の1例  
 東邦大学医療センター大橋病院 脳神経外科 岩間淳哉、木村 仁、林 盛人、中山晴雄、石井 匡  
 平元 侑、藤田 聡、伊豆蔵英明、伊藤圭介、櫻井貴敏  
 青木和哉、岩淵 聡

**B会場**

**脳動脈瘤 10:05~10:45 座長 水成隆之 (日本医科大学千葉北総病院)**

- B-01. 高位迂回槽への到達における頬骨弓の部分的切離の有用性  
 東京通信病院 脳神経外科 谷口民樹、四元拓真、塩出健人、畑佐まどか、伊藤正一  
 野口 信
- B-02. 十代の若年者に発症した破裂脳動脈瘤2例  
 獨協医科大学越谷病院 脳神経外科 内田貴範、鈴木謙介、岩楯兼尚、木幡一磨、高野一成  
 滝川知司、田中喜展、兵頭明夫
- B-03. 中大脳動脈形成不全に伴う異常血管吻合部に発生した破裂動脈瘤の1手術例  
 防衛医科大学校 脳神経外科 榊原史啓、大谷直樹、和田孝次郎、竹内 誠、長田秀夫  
 鈴木隆元、苗代 弘、島 克司
- B-04. 前脈絡叢動脈末梢部破裂脳動脈瘤の一例  
 自治医科大学 脳神経外科 檜垣鮎帆、横田英典、エドミリゼキエディソン、渡辺英寿  
 自治医科大学 血管内治療部 難波克成
- B-05. 破裂前脊髄動脈瘤の1手術例  
 那須脳神経外科病院 脳神経外科 大橋康弘、深町 彰、高橋照男、坂爪 徳  
 山梨大学医学部 脳神経外科 木内 博之

**出血性疾患 10:45~11:25 座長 田中雄一郎 (聖マリアンナ医科大学)**

- B-06. 脳卒中患者の病院前悪化  
 日本医科大学付属病院 高度救命救急センター 松本 学、五十嵐 豊、渡邊顕弘、和田剛志、橋詰哲広  
 鈴木 剛、関 厚二郎、恩田秀賢、布施 明、横田裕行
- B-07. MRI FLAIR 画像にて検出し得なかったくも膜下出血の一症例  
 東京都立墨東病院 脳神経外科 松本隆洋、花川一郎、土佐将人、宝田秀憲、船津堯之  
 平岡史大、米澤元樹、高須雄一、柳橋万隆、中村安伸  
 村尾昌彦、井手隆文



**B-08. STA による血行再建後、過灌流症候群を生じた細菌性脳動脈瘤の1例**

聖マリアンナ医科大学 脳神経外科 伊藤英道、田中雄一郎、内田将司、吉田泰之、榊原陽太郎  
橋本卓雄

**B-09. 気管切開後、気管腕頭動脈瘻を発症した一例**

横須賀共済病院 脳神経外科 前田昌宏、久保篤彦、渡辺正英、坂本雄大、綾部純一  
田中良英

**B-10. 上顎癌の重粒子線照射後、仮性内頸動脈瘤から大量の鼻出血を呈した一例**

千葉大学医学部 脳神経外科 野村亮太、松浦威一郎、堀口健太郎、田宮亜堂、小林英一  
佐伯直勝  
千葉大学医学部 耳鼻咽喉・頭頸部外科 花澤豊行

**CEA・CAS 11:25~11:50 座長 森本将史 (横浜新都市脳神経外科病院)**

**B-11. 頸動脈分岐部から離れた狭窄病変に対する CAS で徐脈・低血圧を生じた一例**

水戸医療センター 脳神経外科 池田 剛、加藤徳之、渡部大輔、緒方敦之、粕谷泰道  
山崎友郷、杉田京一、園部 眞

**B-12. 経上腕動脈法による頸動脈ステント留置術**

湘南鎌倉総合病院脳卒中センター 脳卒中診療科 森 貴久、岩田智則、田尻宏之、宮崎雄一、中崎公仁

**B-13. CAS の安全性を高める Hybrid 戦略 - 病変に応じた CEA との併用 -**

横浜新都市脳神経外科病院 森本将史、服部伊太郎、尾崎 聡、根本哲宏、伊藤建次郎

**虚血性 CVD 13:10~13:45 座長 氏家 弘 (東京労災病院)**

**B-14. 中大脳動脈窓形成部の梗塞に対し外科的治療を行った2例**

東京労災病院 脳神経外科 小西孝典、加藤宏一、浪岡 愛、中川将徳、門山 茂  
氏家 弘、野村和弘

**B-15. 右 STA 前頭枝グラフトを用いて左 STA-MCA 吻合術を施行した一例**

伊勢崎佐波医師会病院 茂木陽介、荒井孝司

**B-16. 慢性肺血栓栓性肺高血圧症に合併した出血性静脈性梗塞の一例**

JA 埼玉県厚生連久喜総合病院 脳神経外科 景山寛志、豊岡輝繁、都築伸介、岡 一成

**B-17. rt-PA が著効したまれな塞栓症の一例**

東京女子医科大学東医療センター 臨床研修センター 市東 恵  
東京女子医科大学東医療センター 脳神経外科 新井直幸、黒井康博、花 大洵、広田健吾、笹原 篤  
萩原信司、谷 茂、糟谷英俊

**AVM 13:45~14:20 座長 栗田浩樹 (埼玉医科大学国際医療センター)**

**B-18. 塞栓術と摘出術を同時に施行した AVM の1例: hybrid OR の有用性**

埼玉医科大学国際医療センター 脳卒中外科 林 進、大井川秀聡、小倉丈司、竹田理々子、伏原豪司  
岡田大輔、栗田浩樹  
埼玉医科大学国際医療センター 脳血管内治療科 石原正一郎、金澤隆三郎、根木宏明  
埼玉医科大学国際医療センター 脳脊髄腫瘍科 西川 亮

**B-19. 脳動静脈奇形へのガンマナイフ治療後に発生した慢性被膜化脳内血腫の1例**

千葉県立佐原病院 脳神経外科 辛 寿全、峯 清一郎

**B-20. 脳動静脈奇形に対する  $\gamma$  ナイフ治療後に生じた巨大嚢胞の外科的治療例**

汐田総合病院 脳神経外科 東島威史、佐々木 亮、山内達也、小澤 仁、窪倉孝道

**B-21. Large size AVM に対するガンマナイフ治療後海綿状血管腫様病変に伴う expanding hematoma を生じた症例**

セコメディック病院 脳神経外科 堀田二郎、星 誠一郎、中崎 将、渡邊建司  
日本医科大学多摩永山病院 脳神経外科 玉置智規、野手洋治

**AVM・AVF** **14:20~14:55** **座長 鈴木一郎 (日本赤十字社医療センター)**

- B-22.** 脊髄動脈奇形に対するサイバーナイフ治療  
日本赤十字社医療センター脳神経外科 野村竜太郎、佐藤健吾、鈴木一郎
- B-23.** 片側顔面痙攣で発症した小脳橋角部脳動脈奇形の一例  
塩田病院附属福島孝徳記念病院 片山重則、宮崎紳一郎、福島孝徳
- B-24.** 異なる発症形態をとったテント上テント移行部硬膜動脈瘻の2症例  
聖マリアンナ医科大学東横病院脳卒中センター 脳神経外科 内田一好、長島悟郎  
聖マリアンナ医科大学東横病院脳卒中センター 脳卒中科 岡田俊一、高田達郎、植田敏浩  
聖マリアンナ医科大学 脳神経外科 田中雄一郎、橋本卓雄
- B-25.** NBACを用いたTAEにて治療を行ったStraight Sinus d-AVFの一例  
昭和大学医学部 脳神経外科 小林裕介、中山禎理、松本浩明、和田 晃、谷岡大輔  
野田昌幸、藤島裕丈

**血管内治療** **14:55~15:30** **座長 堀越 徹 (山梨大学)**

- B-26.** 異所性右鎖骨下動脈とバリエーション 脳血管撮影を安全に行うための大動脈弓撮影と3D-CTA  
日本医科大学 脳神経外科 佐藤 俊、寺本 明  
流山中央病院 脳神経外科 山崎道生
- B-27.** 眼症状で発症した横-S状静脈洞部硬膜動脈瘻の一例  
山梨大学医学部 脳神経外科 金丸和也、西山義久、吉岡秀幸、埴原光人、堀越 徹  
木内博之
- B-28.** 脳動脈瘤コイル塞栓術においてセルリアンGが有効であった2症例  
東京都立広尾病院 脳神経外科 菅 康郎、鈴木一幹、工藤健太郎、吉田賢作、大貫 明  
順天堂大学医学部 脳神経外科 野中宣秀、山本宗孝、大石英則、新井 一
- B-29.** ガンマナイフと血管内治療の併用でDiffuseにシヤント部位が広がる横静脈洞部硬膜動脈瘻の治療に成功した一例  
埼玉医科大学総合医療センター 脳神経外科 高島和彦  
東京大学附属病院 脳神経外科 庄島正明、花北俊哉、斉藤延人  
虎ノ門病院 脳神経外科 原 貴行  
虎ノ門病院 脳神経血管内治療科 松丸祐司

**小児** **15:30~16:05** **座長 石井尚登 (順天堂大学)**

- B-30.** 当院にて経験したAplasia Cutis Congenitaの2例  
順天堂大学医学部 脳神経外科 木村孝興、下地一彰、近藤聡英、石井尚登、宮嶋雅一  
新井 一
- B-31.** Ventriculo-peritoneal shunt 術施行3年後にshunt tubeによって消化管穿孔をきたし髄膜炎を合併した1例  
東京女子医科大学 脳神経外科 谷野絵美、藍原康雄、乙供大樹、岡田芳和  
東京女子医科大学 小児科 坂内優子  
東京女子医科大学 第二外科 世川 修
- B-32.** 診断に苦慮した新生児期水頭症のシヤント感染の一例  
東邦大学医学部 脳神経外科学第一講座 原田雅史、福島大輔、北島 悟、野本 淳、近藤康介  
原田直幸、根本匡章、周郷延雄、安藤俊平  
東邦大学医療センター大森病院 新生児科 与田仁志、斉藤敬子
- B-33.** 稀なVPシヤント後の合併症：臍から髄液漏を生じた1例  
神奈川県立こども医療センター 脳神経外科 吉川信一郎、伊藤 進  
神奈川県立こども医療センター 外科 薄井佳子、新開真人

**脊髄** **16:05~16:45** **座長 前島貞裕 (日本大学)**

- B-34.** 腰部脊柱管狭窄症術後に発症した腰椎滑膜嚢胞の一例  
横浜栄共済病院 脳神経外科 玉瀬 玲、森 健太郎、宮下勝吉、野村素弘、北村佳久  
愛知医科大学 脳神経外科 島 浩史

- B-35.** 脊髄脂肪腫に対する外科的治療後に合併した非交通性脊髄空洞症に対し空洞-くも膜下腔短絡術(syringosubarachnoid shunt)を施行した症例  
 日本大学医学部 脳神経外科 山室 俊、森下登史、田原潤一、藤原徳生、永岡右章  
 渡邊学郎、前島貞裕、片山容一
- B-36.** 上位頸椎腫瘍の1例  
 NTT 東日本関東病院 脳神経外科 野崎俊樹、鮫島哲朗、柴橋慶多、木村俊運、井手口 稔  
 石下洋平、木谷尚哉、豊田剛一郎、落合慈之、森田明夫
- B-37.** 頸部痛ならびに片麻痺で発症し自然治癒した特発性脊髄硬膜外血腫の一例  
 国立国際医療研究センター国府台病院 脳神経外科 香川賢司、平石千佳、岡田 仁
- B-38.** 不安定性下位胸椎骨折の発見が遅れた上位胸髄損傷後遺症の1例  
 日本医科大学千葉北総病院 脳神経センター 妹尾麻代、金 景成、額額健太、岩本直高、大村朋子  
 鈴木雅規、小南修史、水成隆之、小林士郎  
 日本医科大学 脳神経外科 寺本 明

**炎症性疾患 16:45~17:20 座長 土居 浩 (東京都保健医療公社荏原病院)**

- B-39.** 中耳炎の波及による海綿状脈動血栓症の1例  
 聖マリアンナ医科大学東横病院脳卒中センター 脳神経外科 和久井大輔  
 聖マリアンナ医科大学横浜市西部病院 脳神経外科 水庭宜隆、小菅康史、中村歩希、森嶋啓之、田口芳雄
- B-40.** 精神症状を呈した感染性心内膜炎の1例  
 茨城西南医療センター病院 脳神経外科 平田浩二、藤田桂史、片山 亘、高橋利英、亀崎高夫  
 筑波大学大学院人間総合科学研究科 脳神経外科 佐藤允之  
 茨城西南医療センター病院 循環器内科 木全 啓、前田裕史
- B-41.** 脳出血で発症した感染性心内膜炎に対して開頭術と開心術を施行した一例  
 日本医科大学付属病院 高度救命救急センター 五十嵐 豊、池田 司、佐藤 慎、渡邊顕弘、和田剛志  
 鈴木 剛、松本 学、関 厚二郎、橋詰哲弘、恩田秀賢  
 布施 明、川井 真、横田裕行
- B-42.** 開胸による前方郭清、固定術を行った結核性胸椎炎の一例  
 東京都保健医療公社荏原病院 脳神経外科 笠毛友揮、山川功太、長崎弘和、望月由武人、中村精紀  
 徳永 仁、吉田陽一、土居 浩  
 東京都保健医療公社荏原病院 外科 山本 滋

**機能性疾患 17:20~17:45 座長 大平貴之 (慶應義塾大学)**

- B-43.** 頸椎症に合併した中心性脊髄損傷による求心路遮断痛に対し、椎弓形成術と脊髄電気刺激療法を一期的に施行した1例  
 厚木市立病院 脳神経外科 川村大地、寺尾 亨、石井卓也  
 東京慈恵会医科大学 脳神経外科 阿部俊昭
- B-44.** SCA dominant の SCA-AICA 共通幹を責任血管とする三叉神経痛の一例  
 慶應義塾大学医学部 脳神経外科 柴尾俊輔、大平貴之、美原 貫、吉田一成
- B-45.** 副神経減圧術が有効であった痙性斜頸の1例  
 自治医科大学さいたま医療センター 脳神経外科 山黒友丘、草鹿 元、伊古田雅史、加持春菜、石川眞実  
 田中 裕一