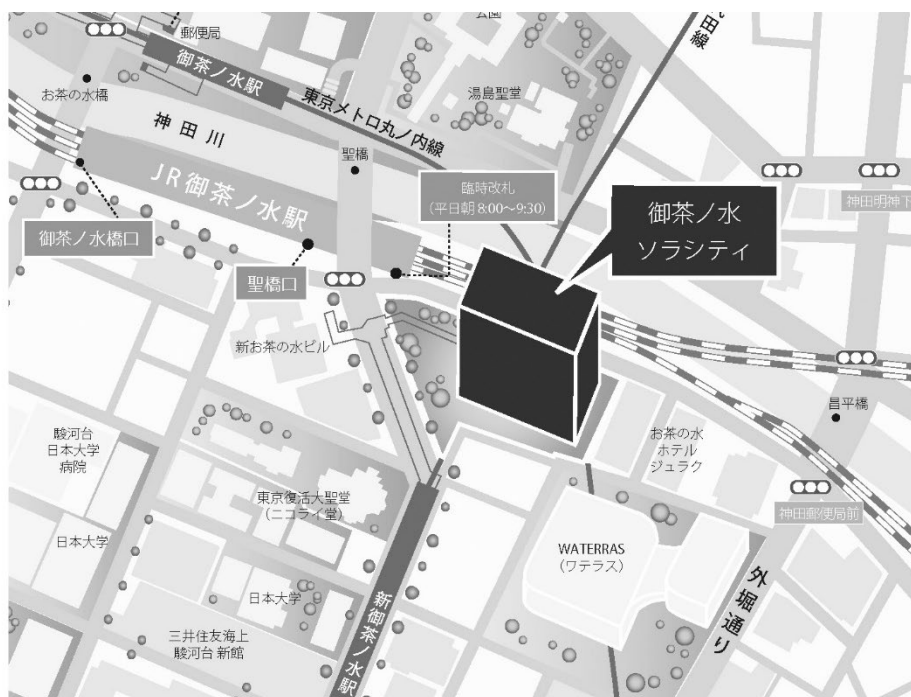


第 140 回 一般社団法人 日本脳神経外科学会 関東支部学術集会

日 時 : 2019年12月7日(土)

会 場 : 御茶ノ水ソラシティ カンファレンスセンター
〒101-0062 東京都千代田区 神田駿河台 4-6 御茶ノ水ソラシティ 2F
TEL:03-6206-4855

会 長 : 斉藤 延人 (東京大学医学部脳神経外科)



<http://solacity.jp/cc/access/>

◎最寄駅

JR中央線・総武線 「御茶ノ水」駅 聖橋口から徒歩1分
東京メロ千代田線 「新御茶ノ水」駅 B2出口【直結】
東京メロ丸ノ内線 「御茶ノ水」駅 出口1から徒歩4分
都営地下鉄新宿線 「小川町」駅 B3出口から徒歩6分

◆ 受付開始時間

9:00～

◆ 学会参加費：2,000円(当日会場でお支払ください)

脳神経外科学会会員証カードによるクレジット登録が可能です。

◆ 演者の方へ

・発表時間：発表5分 討論2分

・発表形式：PCプロジェクター1面

・ご発表データはUSBメモリーまたはご自身のPCでお持ちください。動画をご使用の場合およびMacintoshをご使用の場合は、必ずご自身のPCをお持ちください。ご発表データはWindowsのPowerPointで再生可能な形式として、ファイル名は「演題番号 お名前」としてください。

・プロジェクターとの接続はミニD-SUB15ピン端子となります。これ以外の外部モニター出力端子の場合(Macintoshや一部のWindows)は、各自で変換アダプタをご準備ください。

◆ ランチョンセミナー 12:15～13:15

※昼食をご用意いたしておりますが、数に限りがありますことをご了承ください。

※脳神経外科診療領域講習対象セッションとなります。

◆ 支部理事会：14:00～ 「Terrace Room」(2F)にて開催いたします。

役員の方へはご出席をよろしくお願ひいたします。

◆ 安全講習、FD講習はございません。

一般社団法人日本脳神経外科学会ホームページ

(<http://jns.umin.ac.jp/meeting/branch/kt140>)より、プログラムと抄録集がダウンロードできます。

脳神経外科診療領域講習のご案内

脳神経外科専門医の先生は、脳神経外科診療領域講習の単位取得が必要(5年間20単位)となります。

本学会では1単位の取得が可能です。以下の講習が単位取得の対象となります。

当日は必ずICカードをご持参ください。

ランチョンセミナー1 『脊椎脊髄疾患手術法 up date ～神経障害性疼痛治療も含めて～』

ランチョンセミナー2 『4D Flow MRI 流体解析の頭頸部領域における臨床応用』

日程表

	A会場 (ソラシティホール EAST)	B会場 (ソラシティホール WEST)
9:00	9:00～ 参加受付・PC受付	
9:30	9:30～ 開会挨拶	
10:00	9:35～10:35 A1-1～A1-8 血管内治療	9:35～10:25 B1-1～B1-7 脳腫瘍1
10:30		10:25～11:10 B2-1～B2-6 脳腫瘍2
11:00	10:35～11:20 A2-1～A2-6 脳血管障害1	
11:30	11:20～12:00 A3-1～A3-5 脳血管障害2	11:10～12:00 B3-1～B3-7 脳腫瘍3
12:00		
12:30	12:15～13:15 ランチョンセミナー 1 共催:第一三共株式会社	12:15～13:15 ランチョンセミナー 2 共催:株式会社マックスネット
13:00		
13:30	13:20～14:05 A4-1～A4-6 手術・合併症	13:20～13:55 B4-1～B4-5 小児
14:00		
14:30	14:05～14:45 A5-1～A5-5 外傷・感染	13:55～14:45 B5-1～B5-7 機能・脊椎・脊髄
15:00	14:45～ 閉会挨拶	
15:30	15:00～16:00 医療倫理講習	
16:00		
16:30		
17:00		

■ 開会挨拶

9:30~9:35

■ A1:血管内治療

9:35~10:35

座長：伊藤 明博（JR 東京総合病院脳神経外科）

- A1-1 もやもや病に対する直接血行再建術直後に対側内頸動脈終末部閉塞を発症し、急性期血栓回収治療を行った1例
東京都立多摩総合医療センター脳神経外科 小川 正太郎
- A1-2 髄膜腫術後に遠隔に発生した海綿静脈洞部dAVFの1例
富士脳障害研究所附属病院脳神経外科 瀬川 将史
- A1-3 Diploic veinに逆流を認めた動静脈瘻の1例
東邦大学医療センター大橋病院脳神経外科 藤田 聡
- A1-4 ハイブリッド手術室でシャントの完全消失を確認したnon-sinus型硬膜動静脈瘻の1例
東京都立墨東病院脳神経外科 藤家 尚嗣
- A1-5 頸静脈孔部動静脈瘻の一例
聖マリアンナ医科大学横浜市西部病院脳神経外科 佐瀬 泰玄
- A1-6 症候性内頸動脈C3 segment高度狭窄に対し冠動脈ステントによる血管形成術を施行した1例
青梅市立総合病院脳神経外科 平沢 光明
- A1-7 高安動脈炎を背景とした脳梗塞に対して経皮的血管形成術および血栓回収術を施行した一例
東京医科歯科大学大学院医歯学総合研究科血管内治療学分野 相澤 有輝
- A1-8 塞栓術後開頭術を実施したテント部硬膜動静脈瘻の2症例
帝京大学医学部脳神経外科 中里 一郎

■ A2:脳血管障害1

10:35~11:20

座長：植草 啓之（三郷中央総合病院脳神経外科）

- A2-1 先天性風疹症候群を合併し広範な脳梗塞を発症した類もやもや病に対して血行再建術が著効した1例
国際医療福祉大学三田病院脳神経外科 三木 健嗣
- A2-2 主幹動脈閉塞症に対して急性期に施行したSTA-MCA bypass術の2例
三郷中央総合病院脳神経外科 小此木 信一
- A2-3 STA-MCAバイパス術後のMRI ASLを用いたhyperperfusionの経時的評価
公立昭和病院脳神経外科 梅川 元之
- A2-4 上行咽頭動脈の起始異常により遠位側血流が保たれた内頸動脈閉塞に対して内膜剥離術を施行した一例
海老名総合病院脳神経外科 山畑 勇人
- A2-5 Twisted carotid bifurcation症例に対するCEAの一例
社会医療法人財団石心会埼玉石心会病院脳神経外科 吉浦 徹
- A2-6 左前大脳動脈遠位部破裂動脈瘤に対してクリッピング術後、比較的早期に再発をきたした一例
東京警察病院脳神経外科 遠藤 岳朗

■ A3:脳血管障害2

11:20～12:00

座長：伊藤 嘉朗（筑波大学医学医療系脳神経外科）

- A3-1 橋背側出血に対する経中小脳脚的内視鏡下血腫除去術
自治医科大学脳神経外科 小河原 昇
- A3-2 感音性難聴を呈したくも膜下出血の1例
東京都立広尾病院脳神経外科 菅 康郎
- A3-3 シルビウス静脈血栓症の1例
石岡循環器科脳神経外科病院 神野 崇生
- A3-4 テント上脳梗塞急性期に対し血栓溶解療法後に椎骨動脈解離によるくも膜下出血を来した1例
日本赤十字社医療センター脳神経外科 釘崎 愛理
- A3-5 Vertebrobasilar dolichoectasiaに合併した非交通性水頭症に対して内視鏡的第三脳室底開窓術が有効であった一例
筑波大学医学医療系脳神経外科 烏谷 一帆

■ランチョンセミナー 1

12:15～13:15

座長：辛 正廣（東京大学医学部附属病院脳神経外科）

- LS1 脊椎脊髄疾患手術法 up date ～神経障害性疼痛治療も含めて～
順天堂大学医学部脳神経外科 尾原 裕康
共催：第一三共株式会社

■A4:手術・合併症

13:20～14:05

座長：吉野 正紀（東京警察病院脳神経外科）

- A4-1 延髄海綿状血管腫に対する手術戦略
埼玉医科大学国際医療センター脳神経外科 小林 広樹
- A4-2 両側慢性硬膜下血腫を合併した特発性髄液減少症に対し髄液漏閉鎖術が奏功した一例
筑波メディカルセンター病院脳神経外科 荒木 孝太
- A4-3 髄膜腫摘出後硬膜欠損にコラーゲンマトリックスを用い遅発性硬膜外水腫を生じた一例
聖マリアンナ医科大学脳神経外科 梶 友紘
- A4-4 脳神経外科領域における造影剤高圧注入可能型末梢静脈挿入式中心静脈カテーテルの有用性について
東京医療センター脳神経外科 久保 創
- A4-5 急性硬膜下血腫に対する減圧開頭血腫除去術にてDuraGen人工硬膜を用い、頭蓋形成術後に脳実質外液貯留を認めた1例
国立国際医療研究センター病院脳神経外科 園田 匡史
- A4-6 広く開放された前頭洞に対してDuraGenが有用であった前頭蓋底腫瘍摘出術の一例
東京慈恵会医科大学附属柏病院脳神経外科 勅使川原 明彦

■ A5:外傷・感染

14:05～14:45

座長：荻原 雅和（山梨大学医学部脳神経外科）

- A5-1 重症頭部外傷予後予測因子としての血糖・カリウム比
日本医科大学千葉北総病院脳神経センター 柴田 あみ
- A5-2 急性硬膜下血腫に対する内視鏡下血腫除去で治療に難渋した一例
虎の門病院脳神経外科 有澤 慶
- A5-3 視神経鞘開放術が奏功したアスペルギルス感染性鼻性視神経症の一例
山梨大学医学部脳神経外科 福田 憲人
- A5-4 頭部外傷術後硬膜下膿瘍に続発したporencephalic cystの一例
総合病院国保旭中央病院脳神経外科 喜古 一成
- A5-5 てんかん発症で診断されたアスペルギルス脳膿瘍の1例
平塚市民病院脳神経外科 日野 宇太郎

■ 閉会挨拶

14:45～

■ 医療倫理講習

15:00～16:00

■B1:脳腫瘍1

9:35～10:25

座長：菅原 貴志（東京医科歯科大学脳神経外科）

- | | | |
|-----|---|--------|
| B-1 | 腫瘍内出血を来したepidermoid cystの1例
東京女子医科大学東医療センター脳神経外科 | 稲塚 万佑子 |
| B-2 | 長期経過の後に手術が著効した成人円蓋部くも膜嚢胞の1例
東京医科歯科大学脳神経外科 | 渡辺 俊樹 |
| B-3 | 前床突起部に発生した粘液嚢胞により眼窩先端部症候群を呈した一例
総合病院国保旭中央病院脳神経外科 | 喜古 一成 |
| B-4 | 成人後に増大、症候化したependymal cystの一例
東京都立神経病院脳神経外科 | 丹羽 良子 |
| B-5 | 脳幹内に嚢胞性病変を伴った歯突起部硬膜内ガングリオン嚢胞の2例
東京大学医学部脳神経外科 | 宮沢 良太 |
| B-6 | トルコ鞍～蝶形骨洞に発生した炎症性偽腫瘍の1例
東京医科大学八王子医療センター脳神経外科 | 菊田 朗 |
| B-7 | 頭蓋咽頭腫との鑑別を要したトルコ鞍部黄色肉芽腫の一例
埼玉医科大学国際医療センター脳神経外科 | 田端 晋也 |

■B2:脳腫瘍2

10:25～11:10

座長：梶田 博之（東邦大学医学部医学科脳神経外科学講座(大森)）

- | | | |
|------|---|--------|
| B2-1 | 中硬膜動脈から栄養されていたPapillary Glioneural tumorの1手術例
防衛医科大学校脳神経外科 | 田邊 宜昭 |
| B2-2 | Lynch症候群に合併したAnaplastic ependymomaの1例
東邦大学医学部医学科脳神経外科学講座(大森) | 寺園 明 |
| B2-3 | RELA fusionを伴う後頭蓋窩上衣腫の一例
順天堂大学医学部脳神経外科 | 鈴木 まりお |
| B2-4 | 比較的大きな転移性小脳腫瘍に対するサイバーナイフ少数回分割定位放射線治療を施行した3例
森山記念病院脳神経外科 | 佐々木 裕亮 |
| B2-5 | 脳腫瘍に対するcylinder surgeryの初期経験
自治医科大学付属さいたま医療センター脳神経外科 | 渡部 剛也 |
| B2-6 | 内視鏡下生検術が有用であった斜台部多発性骨髄腫の1例
土浦協同病院脳神経外科 | 山岡 寛人 |

■B3:脳腫瘍3

11:10~12:00

座長：宮脇 哲（東京大学医学部脳神経外科）

- B3-1 急性硬膜下血腫を呈した大脳鎌髄膜腫の1例
厚木市立病院脳神経外科 佐藤 邦智
- B3-2 頭蓋内に進展し水頭症を伴った頭蓋頸椎移行部Dumbbell型第1頸神経鞘腫の一例
慶應義塾大学医学部脳神経外科 松井 悠輔
- B3-3 診断に苦慮した右中頭蓋窩腫瘍の1症例
自治医科大学付属さいたま医療センター脳神経外科 柚 夏美
- B3-4 脳出血との鑑別に苦慮した悪性黒色腫の一例
東邦大学医学部医学科脳神経外科学講座(佐倉) 久保田 修平
- B3-5 多発転移性脳腫瘍と鑑別を要した多発血管炎性肉芽腫症の1例
防衛医科大学校脳神経外科 中川 政弥
- B3-6 初回手術から28年経過して髄膜転移を来した嗅神経芽細胞腫の症例
横浜市立大学附属市民総合医療センター脳神経外科 阿部 浩征
- B3-7 von Hippel-Lindou病脊髄血管芽腫に腎癌転移を来した一例
千葉大学大学院医学研究院脳神経外科 脇田 翔吾

■ランチョンセミナー 2

12:15~13:15

座長：庄島 正明（埼玉医科大学総合医療センター脳神経外科）

- LS2 4D Flow MRI流体解析の頭頸部領域における臨床応用
日本医科大学付属病院放射線科 関根 鉄朗
共催：株式会社マックスネット

■B4:小児

13:20~13:55

座長：深見 真二郎（東京医科大学脳神経外科学教室）

- B4-1 小児多発海綿状血管腫5例の検討
横浜市立大学大学院医学研究科脳神経外科学 篠原 直樹
- B4-2 小児期の放射線治療後に膠芽腫と髄膜腫を同時に発症した一例
横須賀共済病院脳神経外科 高瀬 香奈
- B4-3 高次脳機能障害および汎下垂体機能低下症にて発症したbifocal germinomaの1例
東京医科大学脳神経外科 大貫 浩幸
- B4-4 急性硬膜下血腫で発症した乳児の進行性家族性肝内胆汁うっ滞症の一例
埼玉医科大学総合医療センター脳神経外科 遠藤 昌亨
- B4-5 前頭側頭部皮膚洞にCorinebacterium kroppenstedtii感染を来したintradiploic dermoidが連続していた一例
神奈川県立こども医療センター脳神経外科 福山 龍太郎

■ B5:機能・脊椎・脊髄

13:55～14:45

座長：佐藤 充（横浜市立大学医学部・医学研究科脳神経外科学教室）

- | | | | |
|------|---|----------------------|-------|
| B5-1 | 進行性核上性麻痺に対する定位的脳凝固術 | 東京女子医科大学脳神経外科 | 堀澤 士朗 |
| B5-2 | 化膿性脊椎炎の小児例 | 東京都立小児総合医療センター脳神経外科 | 丸山 沙彩 |
| B5-3 | 神経内視鏡補助下に全摘出を行なった頭蓋頸椎移行部Neuroenteric cystの一例 | 横浜市立大学大学院医学研究科脳神経外科学 | 岡野 将之 |
| B5-4 | ガングリオンにより内側足底神経のみを絞扼された足根管症候群の1例 | 日本医科大学脳神経外科 | 岩本 直高 |
| B5-5 | 二期的に両側側頭葉切除を要した悪性グリオーマの一例 | 東京慈恵会医科大学脳神経外科 | 武石 英晃 |
| B5-6 | 幻視痛に対して脊髄刺激療法を導入した1例 | 東海大学医学部脳神経外科 | 米持 拓也 |
| B5-7 | 椎骨動脈が関与する片側顔面痙攣に対する微小血管減圧術
-Far lateral approachおよびV3 pre-clamp techniqueの有効性- | NTT東日本関東病院脳神経外科 | 角田 翔 |

協賛企業一覧

株式会社イノメディックス
Integra Japan 株式会社
エーザイ株式会社
大塚製薬株式会社
キヤノンメディカルシステムズ株式会社
グラクソ・スミスクライン株式会社
サンエー精工株式会社
サンバイオ株式会社
第一三共株式会社
中外製薬株式会社
株式会社ツムラ
帝人在宅医療株式会社
日本化薬株式会社
日本臓器製薬株式会社
日本光電工業株式会社
日本ストライカー株式会社
日本メドトロニック株式会社
ノボキア株式会社
株式会社フジタ医科器械
ブレインラボ株式会社
株式会社ベアーメディック
株式会社マックスネット
株式会社メディコスヒラタ
株式会社ユニークメディカル

(50音順)
(2019年11月18日現在)

第140回一般社団法人日本脳神経外科学会関東支部学術集会を開催するにあたり、上記企業よりご協賛、ご支援を賜りました。この場をお借りして深謝申し上げます。ご協賛、ご支援誠にありがとうございました。

第140回一般社団法人日本脳神経外科学会関東支部学術集会会長 齊藤 延人