

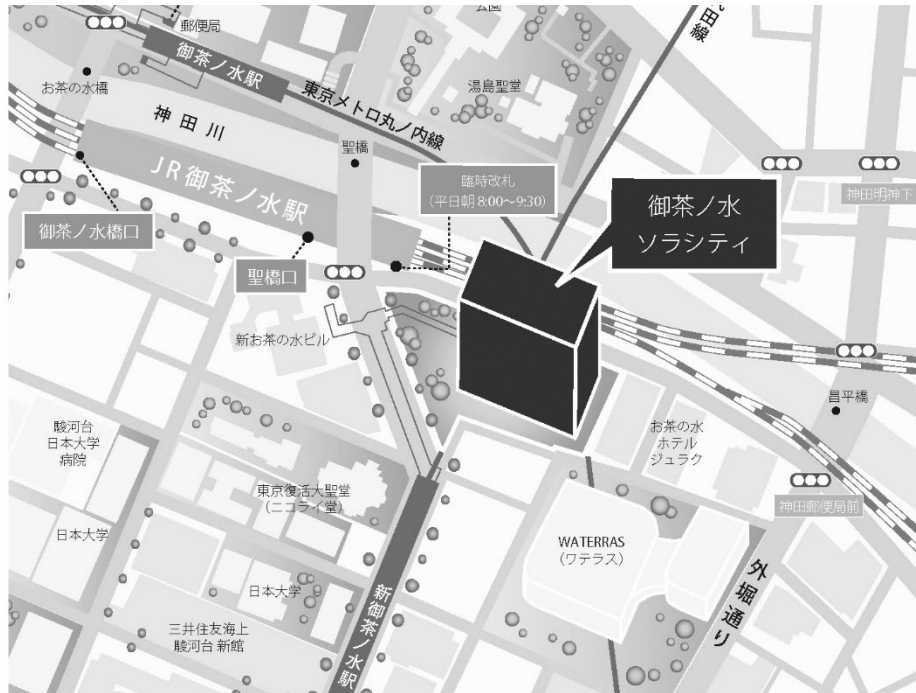
第 139 回

一般社団法人 日本脳神経外科学会 関東支部学術集会

日 時 : 2019年9月21日(土)

会 場 : 御茶ノ水ソラシティ カンファレンスセンター
〒101-0062 東京都千代田区 神田駿河台 4-6 御茶ノ水ソラシティ 2F
TEL:03-6206-4855

会 長 : 新井 一 (順天堂大学医学部 脳神経外科)



<http://solacity.jp/cc/access/>

◎最寄駅

JR中央線・総武線 「御茶ノ水」駅 聖橋口から徒歩1分
東京メロ千代田線 「新御茶ノ水」駅 B2出口【直結】
東京メロ丸ノ内線 「御茶ノ水」駅 出口1から徒歩4分
都営地下鉄新宿線 「小川町」駅 B3出口から徒歩6分

◆ 受付開始時間

9:00～

◆ 学会参加費：2,000円(当日会場でお支払ください)

脳神経外科学会会員証カードによるクレジット登録が可能です。

◆ 演者の方へ

・発表時間：発表5分 討論2分

・発表形式：PCプロジェクター1面

・ご発表データはUSBメモリーまたはご自身のPCでお持ちください。動画をご使用の場合およびMacintoshをご使用の場合は、必ずご自身のPCをお持ちください。ご発表データはWindowsのPowerPointで再生可能な形式として、ファイル名は「演題番号 お名前」としてください。

・プロジェクターとの接続はミニD-SUB15ピン端子となります。これ以外の外部モニター出力端子の場合(Macintoshや一部のWindows)は、各自で変換アダプタをご準備ください。

◆ ランチョンセミナー 12:00～13:00

※昼食をご用意いたしておりますが、数に限りがありますことをご了承ください。

※脳神経外科診療領域講習対象セッションとなります。

◆ 支部理事会：14:45～ 「Terrace Room」(2F)にて開催いたします。

役員の先生方はご出席をよろしく願いたします。

◆ 安全講習、FD講習はございません。

一般社団法人日本脳神経外科学会ホームページ

(<http://jns.umin.ac.jp/meeting/branch/kt139>)より、プログラムと抄録集がダウンロードできます。

脳神経外科診療領域講習のご案内

脳神経外科専門医の先生は、脳神経外科診療領域講習の単位取得が必要(5年間20単位)となります。本学会では1単位の取得が可能です。以下の講習が単位取得の対象となります。

当日は必ずICカードをご持参ください。

ランチョンセミナー1 『脳腫瘍症例から再考するてんかんの薬物療法と管理』

ランチョンセミナー2 『薬剤抵抗性てんかんの治療をどうするか』

日程表

	A会場 (ソラシティホール EAST)	B会場 (ソラシティホール WEST)
9:00		
	9:00～ 参加受付・PC受付	
9:30	9:30～ 開会挨拶	
10:00	9:35～10:30 A1-1～A1-7 血栓回収	9:35～10:30 B1-1～B1-7 小児・その他
10:30		
11:00	10:30～11:25 A2-1～A2-7 血行再建	10:30～11:00 B2-1～B2-4 小児脳腫瘍
11:30	11:25～11:55 A3-1～A3-4 コイル塞栓術1	11:00～11:45 B3-1～B3-6 脳腫瘍1
12:00		
12:30	12:00～13:00 ランチョンセミナー 1 共催:エーザイ株式会社	12:00～13:00 ランチョンセミナー 2 共催:第一三共株式会社
13:00		
13:30	13:05～13:35 A4-1～A4-4 コイル塞栓術2	13:05～13:45 B4-1～B4-5 脳腫瘍2
14:00	13:35～14:05 A5-1～A5-4 脊髄脊椎1	
14:30	14:05～14:35 A6-1～A6-4 脊髄脊椎2	13:45～14:25 B5-1～B5-5 感染
15:00	14:35～15:20 A7-1～A7-6 クリッピング	14:25～14:55 B6-1～B6-4 その他
15:30	15:20～ 閉会挨拶	
16:00		15:30～15:50 第16回関東支部総会
16:30		
17:00		

A会場 ソラシティホール EAST

■ 開会挨拶

9:30～9:35

■ A1: 血栓回収

9:35～10:30

座長：壽美田 一貴（東京医科歯科大学血管内治療科）

- A1-1 当院における転院搬送症例に対する血栓回収療法の検討
成田赤十字病院脳神経外科 伊藤 将人
- A1-2 血栓回収術後抗凝固療法により貧血を呈し診断された遺伝性出血性毛細血管拡張症の1例
東京女子医科大学東医療センター脳神経外科 新井 直幸
- A1-3 血栓を伴う椎骨動脈高度狭窄に対して経皮的血管形成術を施行した1例
東邦大学医療センター大橋病院脳神経外科 佐藤 詳
- A1-4 当院におけるタンデム閉塞に対する血行再建術の成績と治療法の検討
東京医科歯科大学脳神経外科 相澤 有輝
- A1-5 ハイブリッド手術室にてCEAの後に血栓回収術を行った内頸動脈閉塞症の1例
医療法人社団誠馨会新東京病院脳神経外科 関原 嘉信
- A1-6 中大脳動脈閉塞症に対するTron F®の初期使用経験
千葉県救急医療センター脳神経外科 西野 航
- A1-7 甲状腺機能亢進症に合併した可逆性の両側内頸動脈、中大脳動脈狭窄の一例
帝京大学ちば総合医療センター脳神経外科 松本 英樹

■ A2: 血行再建

10:30～11:25

座長：杉山 達也（昭和大学医学部脳神経外科）

- A2-1 発症時に脳虚血性病変と脳出血性病変が並存した小児もやもや病の一例
順天堂大学医学部附属練馬病院脳神経外科 杉山 裕紀
- A2-2 もやもや病に合併した微小脳動脈瘤に対する直接血行再建術
東京女子医科大学附属八千代医療センター脳神経外科 桃崎 宣彦
- A2-3 頸部椎骨動脈解離により繰り返す脳梗塞に対し椎骨動脈V3遮断術が有効であった一例
昭和大学横浜市北部病院脳神経外科 相浦 遼
- A2-4 術中所見で後下小脳動脈の動脈解離が明らかとなったVA-PICA動脈瘤の一例
杏林大学医学部脳神経外科 佐々木 佑太
- A2-5 頸動脈surgical cut downにより急性期血行再建を施行した1例
獨協医科大学埼玉医療センター 白坂 暢朗
- A2-6 進行性卒中を伴う内頸動脈閉塞症に対して急性期STA-MCA bypass術を施行した2例
防衛医科大学校脳神経外科 田邊 宜昭
- A2-7 不安定プラークを有しTIAを繰り返す症候性軽度内頸動脈狭窄症に対しCEAが奏功した一例
NTT東日本関東病院脳神経外科 松藤 寛

■ A3:コイル塞栓術1

11:25～11:55

座長：佐藤 慎祐（聖路加国際病院脳神経外科・神経血管内治療科）

- A3-1 くも膜下出血で発症した前脊髄動脈瘤に対して血管内治療を施行した1例
聖路加国際病院脳神経外科 島 彰吾
- A3-2 汎下垂体機能不全を合併した大型海綿静脈洞部内頸動脈瘤の一例
順天堂大学医学部脳神経外科 中嶋 伸太郎
- A3-3 小脳出血で発症した横・S状静脈洞部硬膜動静脈瘻の一例
日本医科大学脳神経外科 瀬瀬 健太
- A3-4 Onyx™塞栓術後に摘出術を行った再発脳動静脈奇形の一例
JR東京総合病院脳神経外科 池田 律子

■ ランチョンセミナー 1

12:00～13:00

座長：松野 彰（帝京大学医学部脳神経外科学講座）

- LS1 脳腫瘍症例から再考するてんかんの薬物療法と管理
東京女子医科大学脳神経外科学講座 丸山 隆志

共催：エーザイ株式会社

■ A4:コイル塞栓術2

13:05～13:35

座長：小林 英一（千葉大学医学部脳神経外科）

- A4-1 脳底動脈先端部動脈瘤に対して、後交通動脈経路でステントを誘導しステント支援下のコイル塞栓術を施行した2症例
埼玉医科大学国際医療センター脳神経外科 小林 広樹
- A4-2 開頭clipping術中操作の関与が疑われた異所性中大脳動脈瘤に対する血管内治療
東京慈恵会医科大学葛飾医療センター脳神経外科 大原 啓一郎
- A4-3 最小の動脈瘤が破裂瘤と考えられた多発微小脳動脈瘤を有するくも膜下出血の一例
筑波メディカルセンター病院脳神経外科 花井 翔
- A4-4 詳細な脳血管撮影にて出血源が同定できた若年性脳出血の1例
千葉大学医学部脳神経外科 佐賀 万里奈

■ A5:脊髄脊椎1

13:35～14:05

座長：秋山 武紀（慶應義塾大学医学部脳神経外科）

- A5-1 上位頸髄の同一高位に神経鞘腫と髄膜腫を併発した一例
慶應義塾大学医学部脳神経外科 山田 浩貴
- A5-2 比較的急速に増大した頸髄high grade gliomaの1例
東京慈恵会医科大学附属病院 小田 彩加
- A5-3 片側不全麻痺の診断に難渋した一例
国立国際医療研究センター病院脳神経外科 永田 宗大
- A5-4 Digital subtraction myelographyが診断及び治療に有効であったspinal epidural arachnoid cystの一例
東京慈恵会医科大学附属柏病院脳神経外科 野上 諒

■ A6: 脊髄脊椎2

14:05～14:35

座長：宮嶋 雅一（順天堂東京江東高齢者医療センター脳神経外科）

- A6-1 C1-C2 signを呈した脳脊髄液漏出症の一例
順天堂東京江東高齢者医療センター脳神経外科 秋葉 ちひろ
- A6-2 両側硬膜下血腫合併脳脊髄液減少症の病態と治療
社会医療法人財団石心会埼玉石心会病院脳神経外科 都築 伸介
- A6-3 Cine MRIが髄液漏出部位の特定に有用であった非外傷性髄液漏の1例
横須賀共済病院脳神経外科 丸山 拓実
- A6-4 くも膜下出血後の腰椎ドレナージにより低髄液圧症による重症意識障害を呈した一例
東邦大学医学部医学科脳神経外科学講座（佐倉） 久保田 修平

■ A7: クリッピング

14:35～15:20

座長：太田 貴裕（東京都立多摩総合医療センター脳神経外科）

- A7-1 頭部外傷後に急速増大を示した内頸動脈後交通動脈分岐部動脈瘤に対して開頭クリッピング手術で治療した1例
厚木市立病院脳神経外科 中山 陽介
- A7-2 軽症頭部外傷を契機に動眼神経麻痺で発症した、内頸動脈後交通動脈分岐部動脈瘤切迫破裂の1例
名戸ヶ谷病院脳神経外科 石丸 陸
- A7-3 後大脳動脈遠位部 (P4 segment) に発生した真菌性脳動脈瘤の1例
筑波大学附属病院日立社会連携教育研究センター・日立総合病院脳神経外科 小磯 隆雄
- A7-4 未破裂巨大動脈瘤の一例
東京北医療センター脳神経外科 渡辺 俊樹
- A7-5 中大脳動脈瘤クリップワークの他部位との比較による検討
日本医科大学千葉北総病院脳神経センター 馬場 栄一
- A7-6 前下小脳動脈と吻合枝をもつ後下小脳動脈起始部囊状動脈瘤に対して、トラッピング術を施行した一例
東京都立多摩総合医療センター脳神経外科 水田 亮佑

閉会挨拶

15:20～15:25

■ B1:小児・その他

9:35~10:30

座長：下地 一彰（順天堂大学医学部脳神経外科）

和田 孝次郎（防衛医科大学校脳神経外科）

- B1-1 神経内視鏡手術で安定を得たシャント治療困難な小児難治水頭症の1例
東海大学医学部脳神経外科 榊原 夢太郎
- B1-2 先天性水頭症に対するVPシャント後の難治性細菌性髄膜炎に対してバンコマイシン髄注が著効した一乳児例
埼玉医科大学総合医療センター脳神経外科 遠藤 昌亨
- B1-3 無症候性小脳扁桃下垂を契機に診断されたクルーゾン症候群の1例
埼玉県立小児医療センター脳神経外科 塩川 諒治
- B1-4 PRES後の難治性てんかんに対して外科的加療が奏功した1例
筑波大学医学医療系脳神経外科 宮本 智志
- B1-5 MVD術中AMRは消失しなかったが術後症状が改善した片側顔面痙攣の一例
東京慈恵会医科大学附属第三病院脳神経外科
小島 アリソン健次
- B1-6 開頭術後の再開創の際に、局所麻酔薬による脳幹麻酔となったと考えられた一例
富士吉田市立病院脳神経外科 蛭子 裕輔
- B1-7 卓上顕微鏡でのバイパス練習とlearning curveの検討
防衛医科大学校脳神経外科 吉浦 徹

■ B2:小児脳腫瘍

10:30~11:00

座長：井原 哲（東京都立小児総合医療センター脳神経外科）

- B2-1 化学療法をはさんで段階的摘出術を施行した巨大テント上上衣腫の乳児例
東京都立小児総合医療センター脳神経外科 平沢 光明
- B2-2 小児大型Atypical meningiomaの1例
東邦大学医学部医学科脳神経外科学講座（大森） 松崎 遼
- B2-3 生後16日目に頭囲拡大で発見された新生児膠芽腫の1例
聖マリアンナ医科大学脳神経外科 日高 岳
- B2-4 ガンマナイフ治療を行った小児びまん性橋星細胞腫の一例
土浦協同病院脳神経外科 廣田 晋

■ B3:脳腫瘍1

11:00～11:45

座長：山口 崇（自治医科大学脳神経外科）

- B3-1 全身リンパ節転移を伴ったanaplastic meningiomaの1例
自治医科大学脳神経外科 金岡 杏純
- B3-2 放射線誘発髄膜種の1例
帝京大学医学部脳神経外科 高屋 善徳
- B3-3 悪性転化と広範な髄膜播種により血中CA19-9が顕著に上昇したとおもわれた頸髄内胚葉嚢腫の1例
順天堂大学医学部附属浦安病院脳神経外科 池村 涼吾
- B3-4 肛門管癌脳転移の一例
防衛医科大学校脳神経外科 遠藤 あるむ
- B3-5 小脳橋角部に生じた明細胞髄膜腫の2例
東京医科大学脳神経外科 小野寺 翔
- B3-6 外転神経麻痺を呈した海綿静脈洞部腫瘍の治療経験10例の報告
森山記念病院脳神経外科 佐々木 裕亮

■ ランチョンセミナー 2

12:00～13:00

座長：菅野 秀宣（順天堂大学医学部脳神経外科）

- LS2 薬剤抵抗性てんかんの治療をどうするか
東京大学医学部脳神経外科 國井 尚人

共催：第一三共株式会社

■ B4:脳腫瘍2

13:05～13:45

座長：近藤 聡英（順天堂大学医学部脳神経外科）

- B4-1 頭蓋骨病変を認めた多発性骨髄腫の2例
さいたま赤十字病院脳神経外科 西澤 威人
- B4-2 髄膜腫様の画像所見を呈した小脳テント部ALK陽性未分化大細胞型硬膜リンパ腫の1例
東京大学医学部脳神経外科 平野 雄大
- B4-3 脈絡叢に生じた中枢神経原発悪性リンパ腫の1例
日本赤十字社医療センター脳神経外科 釘崎 愛理
- B4-4 原発性中枢神経リンパ腫に続発したneurolymphomatosisの一例
群馬大学医学部脳神経外科 浅野 紘史
- B4-5 診断に苦慮した視交叉原発の中枢神経原発悪性リンパ腫の1例
横浜医療センター脳神経外科 五林 優子

■ B5:感染

13:45～14:25

座長：秀 拓一郎（北里大学医学部脳神経外科）

- B5-1 Actinomycesを起因菌とする脳膿瘍の1例
横浜市立大学大学院医学研究科脳神経外科学 松本 修太郎
- B5-2 水頭症で発症した脊髄有鉤嚢中症の一例
東京女子医科大学脳神経外科 堀 貴洋
- B5-3 脳腫瘍を指摘され、摘出後に脳結核腫と判明した一例
東京医科歯科大学脳神経外科 室田 裕大
- B5-4 診断に苦慮し不幸な転帰をとった中枢神経アスペルギルス症の1例
北里大学医学部脳神経外科 半田 肇
- B5-5 口腔内常在菌を起因菌とした脳膿瘍の2例
横浜旭中央総合病院脳神経外科 山田 理

■ B6:その他

14:25～14:55

座長：八木 貴（山梨大学医学部脳神経外科）

- B6-1 慢性硬膜下血腫にFLAIR画像で脳溝の高信号の所見を認めた5例の検討
大森赤十字病院脳神経外科 橋本 啓太
- B6-2 特発性脳表へモジデリン沈着症の一例
山梨大学医学部脳神経外科 村瀬 遼太
- B6-3 左側頭葉脳挫傷によって漢字の失読失書を呈したvon Willebrand病の一例
東京都立広尾病院脳神経外科 西岡 和輝
- B6-4 筋力トレーニング後に意識障害で発症した空気塞栓症の1例
石心会川崎幸病院脳血管センター 縄手 祥平

■ 第16回関東支部総会

15:30～15:50