

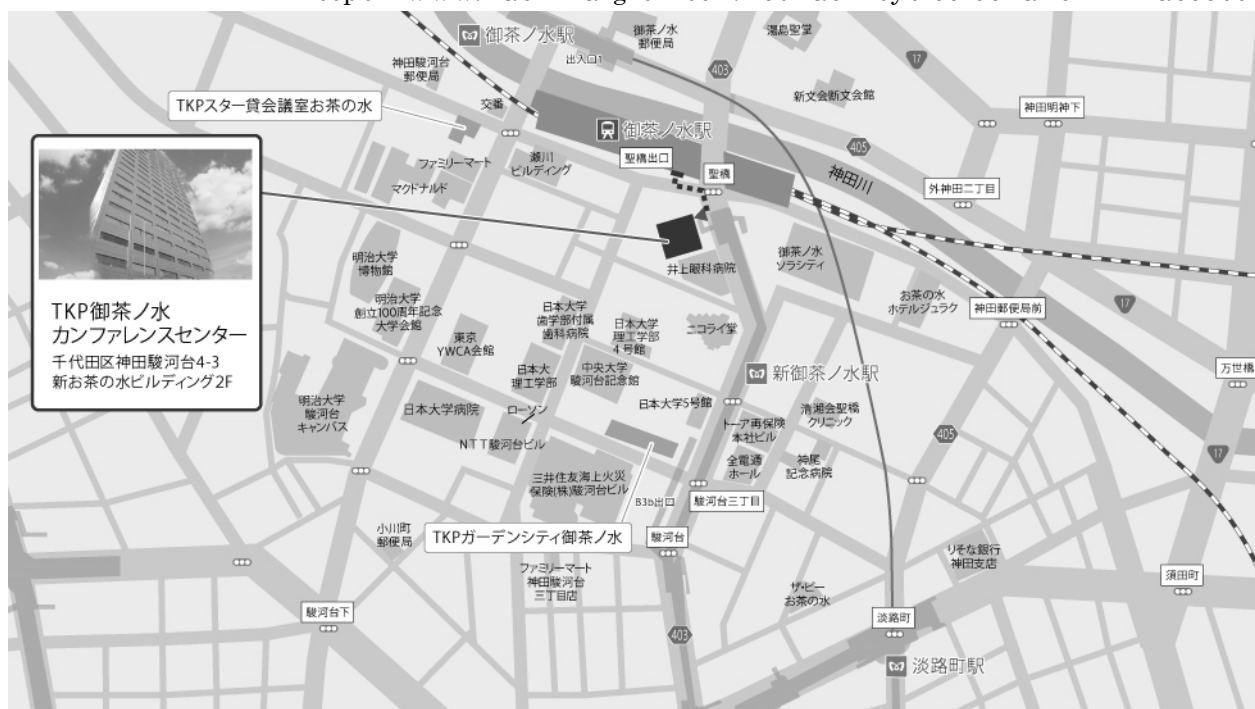第137回 一般社団法人 日本脳神経外科学会 関東支部学術集会

日 時 : 2018年12月8日(土)

会 場 : **TKP 御茶ノ水カンファレンスセンター**
〒101-0062 東京都千代田区神田駿河台 4-3 新お茶の水ビルディング
TEL:03-3518-2370

会 長 : **成田 善孝** (国立がん研究センター脳脊髄腫瘍科)

<https://www.kashikaigishitsu.net/facilitys/cc-ochanomizu/access/>



◎最寄駅

- JR中央線 御茶ノ水駅 聖橋口 徒歩1分
- 東京メトロ丸ノ内線 御茶ノ水駅 徒歩4分
- 東京メトロ千代田線 新御茶ノ水 B1出口直結

◆ 受付開始時間

9:00～

◆ 学会参加費：2,000円(当日会場でお支払ください)

脳神経外科学会会員証カードによるクレジット登録が可能です。

◆ 演者の方へ

・発表時間：発表5分 討論3分

・発表形式：PCプロジェクター1面

・ご発表データはできるだけご自身のPCでお持ちください。USBメモリーでも可能ですが、動画をご使用の場合およびMacintoshをご使用の場合は、必ずご自身のPCをお持ちください。ご発表データはWindowsのPowerPointで再生可能な形式として、ファイル名は「演題番号 お名前」としてください。音声は使用できません。

・プロジェクターとの接続はミニD-SUB15ピン端子となります。これ以外の外部モニター出力端子の場合(Macintoshや一部のWindows)は、各自で変換アダプタをご準備ください。

◆ ランチョンセミナー 12:00～13:00

※昼食をご用意いたしておりますが、数に限りがありますことをご了承ください。

※脳神経外科診療領域講習対象セッションとなります。

◆ 支部理事会：15:00～ 「ホール2E」(2F)にて開催いたします。

役員の先生方のご出席をよろしくお願いいたします。

◆ 安全講習、FD講習はございません。

一般社団法人日本脳神経外科学会関東支部会ホームページ(<http://square.umin.ac.jp/jnsksb/>)より、プログラムと抄録集がダウンロードできます。

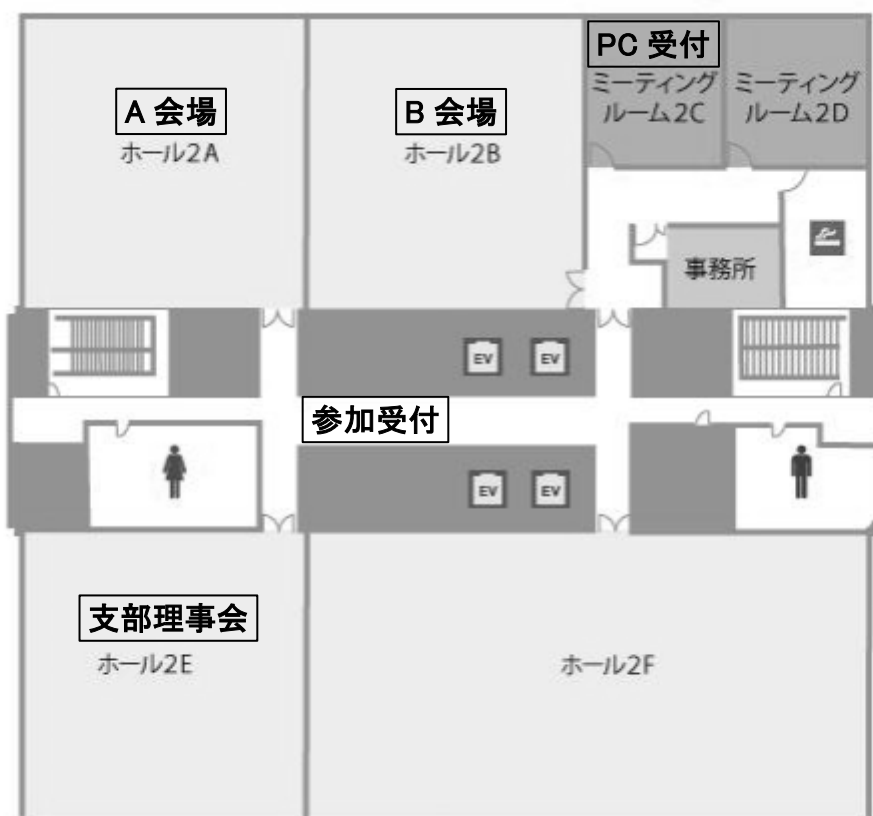
脳神経外科診療領域講習のご案内

現脳神経外科専門医の先生は、脳神経外科診療領域講習の単位取得が必要(5年間 20 単位)となります。本学会では 1 単位の取得が可能です。以下の講習が単位取得の対象となります。
当日は必ず IC カードをご持参ください。

ランチョンセミナー1 『悪性神経膠腫治療の Breakthrough に向けて：
克服すべき課題と pitfall に迫る』

ランチョンセミナー2 『脳波読影の基礎とてんかん診断』

2F フロアマップ



第137回 一般社団法人日本脳神経外科学会関東支部学術集会
日程表

	A会場 (ホール2A)	B会場 (ホール2B)
9:00	9:00～ 参加受付・PC受付	
9:25	9:25～ 開会挨拶	
9:30	9:30～10:05 A1-1～A1-4 悪性脳腫瘍 I 座長: 田中 將太	9:30～10:05 B1-1～B1-4 脳内出血・脳動静脈瘻 座長: 鶴田 和太郎
10:00	10:05～10:40 A2-1～A2-4 悪性脳腫瘍 II 座長: 石川 栄一	10:05～10:40 B2-1～B2-4 脳梗塞・静脈洞血栓症 座長: 庄島 正明
11:00	10:40～11:15 A3-1～A3-4 悪性脳腫瘍 III 座長: 川瀧 智之	10:40～11:15 B3-1～B3-3 頭部外傷 座長: 小野 元
	11:15～11:50 A4-1～A4-4 下垂体・傍鞍部腫瘍 座長: 天野 耕作	11:15～11:50 B4-1～B4-4 脳動脈瘤 I 座長: 野口 明男
12:00	12:00～13:00 ランチョンセミナー1	12:00～13:00 ランチョンセミナー2
13:00	13:10～13:55 A5-1～A5-5 グリオーマ 座長: 秀 拓一郎	13:10～13:55 B5-1～B5-5 脳動脈瘤 II 座長: 大石 英則
14:00	13:55～14:30 A6-1～A6-4 水頭症 座長: 松前 光紀	13:55～14:30 B6-1～B6-4 脳血管障害 座長: 水成 隆之
15:00	14:30～15:15 A7-1～A7-5 後頭蓋窩腫瘍 座長: 戸田 正博	14:30～15:15 B7-1～B7-5 脊椎・脊髄・末梢神経疾患 座長: 中村 歩希
	15:15～15:50 A8-1～A8-4 小児脳神経外科疾患 座長: 伊地 俊介	15:15～15:50 B8-1～B8-4 感染性疾患 I 座長: 長島 梧郎
16:00	15:50～16:15 A9-1～A9-3 てんかん・疼痛 座長: 菅野 秀宣	15:50～16:15 B9-1～B9-3 感染性疾患 II 座長: 米倉 一郎
	16:15～ 閉会挨拶	

■ 開会挨拶 9:25～9:30

■ A1:悪性脳腫瘍 I 9:30～10:05

座長：田中 将太（東京大学医学部脳神経外科）

- A1-1 全般性けいれん発作を契機に発見されたglioneuronal tumorの一例
慶應義塾大学医学部脳神経外科 福村 麻里子
- A1-2 視野障害で発症した脱分化型脊索腫の一例
東京医科歯科大学脳神経外科 相澤 有輝
- A1-3 大脳鎌に発生したmesenchymal chondrosarcomaの1例
済生会宇都宮病院脳神経外科 中屋 雅人
- A1-4 脊髄転移を伴った頭蓋内atypical meningiomaの一例
埼玉医科大学国際医療センター脳神経外科 寺西 亮雄

■ A2:悪性脳腫瘍 II 10:05～10:40

座長：石川 栄一（筑波大学医学医療系脳神経外科）

- A2-1 再発したhemangiopericytomaに対し栄養血管塞栓術を行った直後に、腫瘍内出血をきたした1例
横浜栄共済病院脳卒中診療科・脳神経外科 川畑 遼
- A2-2 くも膜下出血を伴ったSolitary Fibrous Tumor/Hemangiopericytomaの一例
東京女子医科大学東医療センター脳神経外科 横佐古 卓
- A2-3 眼窩内に発生したSolitary fibrous tumorの一例
順天堂大学医学部脳神経外科 阿部 瑛二
- A2-4 両側前庭神経鞘腫を伴わない眼窩内神経鞘腫にて診断されたschwannomatosisの一例
北里大学医学部脳神経外科 宮坂 和弘

■ A3:悪性脳腫瘍 III 10:40～11:15

座長：川瀧 智之（山梨大学医学部脳神経外科）

- A3-1 両側海綿静脈洞に発生したびまん性大細胞型B細胞リンパ腫の一例
東京北医療センター脳神経外科 佐藤 陽人
- A3-2 急速進行性の四肢麻痺で発症した脊柱管内硬膜外びまん性大細胞型B細胞リンパ腫の一例
群馬大学医学部附属病院脳神経外科 齋藤 貴寛
- A3-3 両側内耳道腫瘍により診断された転移性肺癌の一例
横須賀市立うわまち病院脳神経外科 内田 賢一
- A3-4 慢性硬膜外血腫と鑑別を要した頭蓋骨多発性骨髄腫の一例
埼玉医科大学病院脳神経外科 平田 幸子

■ A4:下垂体・傍鞍部腫瘍 11:15～11:50

座長：天野 耕作（東京女子医科大学脳神経外科）

- A4-1 下垂体卒中2例における手術時期の検討
東邦大学医学部医学科脳神経外科学講座（佐倉） 栄山 雄紀

- A4-2 著明なくも膜下出血を呈した下垂体腺腫の一例
自治医科大学脳神経外科 永山 理恵
- A4-3 不慮の転帰を取った下垂体卒中の1例
聖マリアンナ医科大学横浜市西部病院脳神経外科 川口 公悠樹
- A4-4 鞍結節部chordoid meningiomaの一例
日本大学医学部脳神経外科 八木 千裕

■ ランチョンセミナー 1

12:00～13:00

座長：吉野 篤緒（日本大学医学部脳神経外科学系神経外科学分野）

- LS1 悪性神経膠腫治療のBreakthroughに向けて：克服すべき課題とpitfallに迫る
東京慈恵会医科大学附属柏病院脳神経外科 田中 俊英
- 共催：中外製薬株式会社

■ A5: グリオーマ

13:10～13:55

座長：秀 拓一郎（北里大学医学部脳神経外科）

- A5-1 多系統遺伝子解析によりanaplastic astrocytoma, IDH-mutantの診断に至った一例
横浜市立大学大学院医学研究科脳神経外科学 藤井 啓太
- A5-2 外科的切除を行わずに化学放射線療法を行った再発膠芽腫の1例
湘南藤沢徳洲会病院脳神経外科 小佐野 靖己
- A5-3 優位半球視床グリオーマ摘出後に生じた特徴的な神経症状に対する神経解剖的見地からの考察
東京女子医科大学脳神経外科 桃崎 宣彦
- A5-4 診断に苦慮した左中頭蓋窩腫瘍の1例
自治医科大学付属さいたま医療センター脳神経外科 徳永 友貴
- A5-5 Safety entry zoneを経由した開頭生検術により正診し得た脳幹病変の2例
日本赤十字社医療センター脳神経外科 武田 康寛

■ A6: 水頭症

13:55～14:30

座長：松前 光紀（東海大学医学部脳神経外科）

- A6-1 正常圧水頭症に対するLPシャント術後経過中に生じた気脳症の1例
防衛医科大学校脳神経外科 遠藤 あるむ
- A6-2 iNPHに対してVPシャント施行後気脳症を呈した一例
東京慈恵会医科大学脳神経外科 山本 康平
- A6-3 脳室腹腔シャント術後にMiyazaki syndromeをきたした一例
NTT東日本関東病院脳神経外科 熊谷 真一
- A6-4 腰椎腹腔短絡術または第三脳室開窓術により良好な転帰を得たBlake's pouch cystを伴った水頭症の2例
順天堂大学医学部附属練馬病院脳神経外科 児玉 琢磨

■ A7:後頭蓋窩腫瘍

14:30~15:15

座長：戸田 正博（慶應義塾大学医学部脳神経外科）

- A7-1 Suprameatal tubercleの削除が有用であった内耳道進入型小脳橋角部髄膜腫の2例
聖マリアンナ医科大学脳神経外科 小林 敦
- A7-2 Partial transcondylar approachを用いた大孔腹側neurenteric cystの一例
東京医科大学脳神経外科 松島 健
- A7-3 三叉神経痛を訴えた聴神経鞘腫に対するサイバーナイフ治療後の追跡例:2例報告
森山記念病院脳神経外科 佐々木 裕亮
- A7-4 Downbeat Nystagmusで発症した小脳テント下髄膜腫の一例
伊勢崎佐波医師会病院脳神経外科 丹羽 章浩
- A7-5 舌咽神経痛を生じた小脳橋角部微小嚢胞性病変
聖マリアンナ医科大学東横病院脳卒中センター脳神経外科 吉田 泰之

■ A8:小児脳神経外科疾患

15:15~15:50

座長：伊地 俊介（日本赤十字社医療センター脳神経外科）

- A8-1 低ホスファターゼ血症に伴う続発性頭蓋骨縫合早期癒合症に対する治療経験
埼玉県立小児医療センター脳神経外科 稲原 裕也
- A8-2 自然増大をきたした小児脈絡叢嚢胞の治療経験と治療戦略の検討
埼玉県立小児医療センター脳神経外科 金沢 優
- A8-3 皮質下出血で発症した小児pial AVFの一例
東京都立小児総合医療センター脳神経外科 黒羽 真砂恵
- A8-4 仙骨部嚢胞に対する手術治療:どんな症状にどの程度有効か？
東京都立神経病院脳神経外科 菊池 美佑

■ A9:てんかん・疼痛

15:50~16:15

座長：菅野 秀宣（順天堂大学医学部脳神経外科）

- A9-1 難治性てんかんを呈し外科的摘出術を行った左側頭葉内側髄膜血管腫症の一例
東京大学医学部脳神経外科 小川 正太郎
- A9-2 難治性てんかんに対し右側頭葉切除術後に右前頭葉切除術を追加した一例
東京医科歯科大学脳神経外科 氏川 彩
- A9-3 遠隔療法の鎮痛効果について
ゆうあい内科・脳神経クリニック 金 三雄

■ 閉会挨拶

16:15~16:20

■ B1:脳内出血・脳動静脈瘻

9:30～10:05

座長：鶴田 和太郎（虎の門病院脳神経血管内治療科）

- B1-1 Onyxを用いた経動脈的塞栓術で完全閉塞に至ったテント部硬膜動静脈瘻の一例
筑波大学医学医療系脳神経外科 山下 将太
- B1-2 血管腫を合併し眼球突出で発症した眼窩動静脈瘻の1例
順天堂大学医学部附属浦安病院脳神経外科 堀越 恒
- B1-3 Onyxを用いて経動脈的に塞栓治療を行った横S状静脈洞部硬膜動静脈瘻の一例
自衛隊中央病院脳神経外科 中川 政弥
- B1-4 8ヶ月間に18回の出血を繰り返した脳アミロイドアンギオパチー関連脳出血の一例
富士吉田市立病院脳神経外科 蛸子 裕輔

■ B2:脳梗塞・静脈洞血栓症

10:05～10:40

座長：庄島 正明（埼玉医科大学総合医療センター脳神経外科）

- B2-1 東京都脳卒中救急搬送体制整備下での血栓回収療法の現状
国立国際医療研究センター病院脳神経外科 坂倉 悠哉
- B2-2 静脈洞血栓症の合併により出血を来したDevelopmental venous anomalywith diffuse arteriovenous shuntの一例
横浜労災病院脳神経外科 大垣 福太郎
- B2-3 鉄欠乏性貧血に合併した脳静脈・静脈洞血栓症の3例
横浜市立みなと赤十字病院脳神経外科 高瀬 香奈
- B2-4 特発性脳脊髄液減少症に脳静脈洞血栓症を合併した一例
東京慈恵会医科大学脳神経外科 橋本 啓太

■ B3:頭部外傷

10:40～11:15

座長：小野 元（聖マリアンナ医科大学東横病院脳神経外科）

- B3-1 慢性硬膜下血腫術後7日目における頭部単純CTでの再発の予見について
日本大学医学部脳神経外科 根岸 弘
- B3-2 保存的治療で軽快した特発性脊髄硬膜下血腫の1例
防衛医科大学校脳神経外科 萩田 大地
- B3-3 外傷性両側頸動脈損傷に対し外科的手技および血管内治療を施行した1例
聖路加国際病院脳神経外科 望月 達城
- B3-4 治療に難渋した慢性硬膜下血腫を伴った頭皮血管肉腫の一症例
～皮膚はなくとも手術は出来る？～
国立がん研究センター中央病院脳脊髄腫瘍科 高橋 雅道

■ B4:脳動脈瘤 I

11:15～11:50

座長：野口 明男（杏林大学医学部脳神経外科）

- B4-1 内頸動脈後壁血豆状脳動脈瘤によるくも膜下出血の一例
東京都立墨東病院脳神経外科 寶田 秀憲
- B4-2 DOAC内服患者に対する開頭クリッピング術の一例
横須賀共済病院脳神経外科 丸山 拓実

- B4-3 STA-MCAバイパス術後8年目に発症した吻合部近傍に生じた仮性動脈瘤による脳内出血の一例
東海大学医学部脳神経外科 須永 梓
- B4-4 クリッピング術後に遅発性出血を認めたくも膜下出血の一例
医療法人社団誠馨会新東京病院脳神経外科 高田 能行

■ ランチョンセミナー 2 12:00～13:00

座長：岩崎 真樹（国立精神・神経医療研究センター病院脳神経外科）

- LS2 脳波読影の基礎とてんかん診断
東京医科歯科大学脳神経機能外科 稲次 基希
共催：第一三共株式会社

■ B5:脳動脈瘤 II 13:10～13:55

座長：大石 英則（順天堂大学医学部脳神経外科・脳神経血管内治療学講座）

- B5-1 PIPELINE留置後に汎下垂体機能低下症を来した一例
獨協医科大学埼玉医療センター 井上 佑樹
- B5-2 診断および治療に苦慮した破裂脳底動脈瘤の一例
東京医療センター脳神経外科 今井 亮太郎
- B5-3 破裂内頸動脈前壁血豆状動脈瘤の1手術治療例
社会医療法人財団石心会 埼玉石心会病院脳神経外科 都築 伸介
- B5-4 twig-like MCAを合併したSAHのコイル塞栓後に脳梗塞をきたした一例
日本医科大学多摩永山病院脳神経外科 齋藤 研
- B5-5 前大脳動脈遠位部解離性動脈瘤に対しステント併用コイル瘤内塞栓術を施行した1例
東京都立広尾病院脳神経外科 菅 康郎

■ B6:脳血管障害 13:55～14:30

座長：水成 隆之（日本医科大学千葉北総病院脳神経外科）

- B6-1 一次性雷鳴頭痛として入院精査中に、頭痛発症より21時間を経て被殻出血を来した1例
栃木医療センター脳神経外科 松井 悠輔
- B6-2 ステント併用脳動脈瘤塞栓術後に遅発性白質障害を認めた一例
山梨大学医学部脳神経外科 齋藤 総
- B6-3 遺残原始舌下神経動脈をともなう内頸動脈高度狭窄症に対してステント留置術を施行した一例
帝京大学医学部脳神経外科 宇野 健志
- B6-4 大型紡錘状中大脳動脈瘤に対してRA graft術、proximal ligationにて治療した一症例
日本医科大学千葉北総病院脳神経センター 白銀 一貴

■ B7:脊椎・脊髄・末梢神経疾患 14:30～15:15

座長：中村 歩希（聖マリアンナ医科大学横浜市西部病院脳神経外科）

- B7-1 胸髄硬膜欠損により脳表へモジデリン沈着症を発症した1例
千葉大学医学部脳神経外科 折口 慎一

- B7-2 後縦靭帯骨化症を伴う中心性脊髄損傷に対して脊髄除圧手術とMRI対応型脊髄刺激電極留置術を一期的に施行した1例
厚木市立病院脳神経外科 佐々木 雄一
- B7-3 後縦靭帯骨化症術後に合併した脳脊髄液減少症による硬膜下水腫の一例
さいたま市立病院脳神経外科 山田 浩貴
- B7-4 Lumbosacral transitional vertebraによる歩行障害を呈し外科的治療が奏功した一例
東京慈恵会医科大学附属柏病院脳神経外科 小田 彩加
- B7-5 ギオン管症候群の一例
日本医科大学脳神経外科 榎本 弘幸

■ B8:感染性疾患 I

15:15~15:50

座長：長島 悟郎（川崎市立多摩病院脳神経外科）

- B8-1 繰り返す硬膜外膿瘍の原因として、チタンプレートに対する金属アレルギーが疑われた1例
東邦大学医学部医学科脳神経外科学講座（大森） 久保田 修平
- B8-2 視床膠芽腫と鑑別を要した非結核性抗酸菌症の一例：ADC値の有用性と ASL画像所見
秋田大学大学院脳神経外科 猿田 和貴子
- B8-3 診断に苦慮したネパール人男性の頭蓋内病変の一例
東邦大学医療センター大橋病院脳神経外科 平井 希
- B8-4 中枢神経系原発悪性リンパ腫との鑑別を要した神経有鉤嚢虫症の1例
国立がん研究センター中央病院脳脊髄腫瘍科 大野 誠

■ B9:感染性疾患 II

15:50~16:15

座長：米倉 一郎（JCHO 東京新宿メディカルセンター脳神経外科）

- B9-1 齧歯を原因とした感染性海綿静脈洞血栓症の1例
東京女子医科大学病院 初期臨床研修センター 坂田 翔
- B9-2 開頭術にて確認された化膿性海綿静脈洞血栓症の一例
杏林大学医学部脳神経外科 岡村 優真
- B9-3 診断に苦慮した硬膜下膿瘍の1例
海老名総合病院脳神経外科 鈴木 直樹