

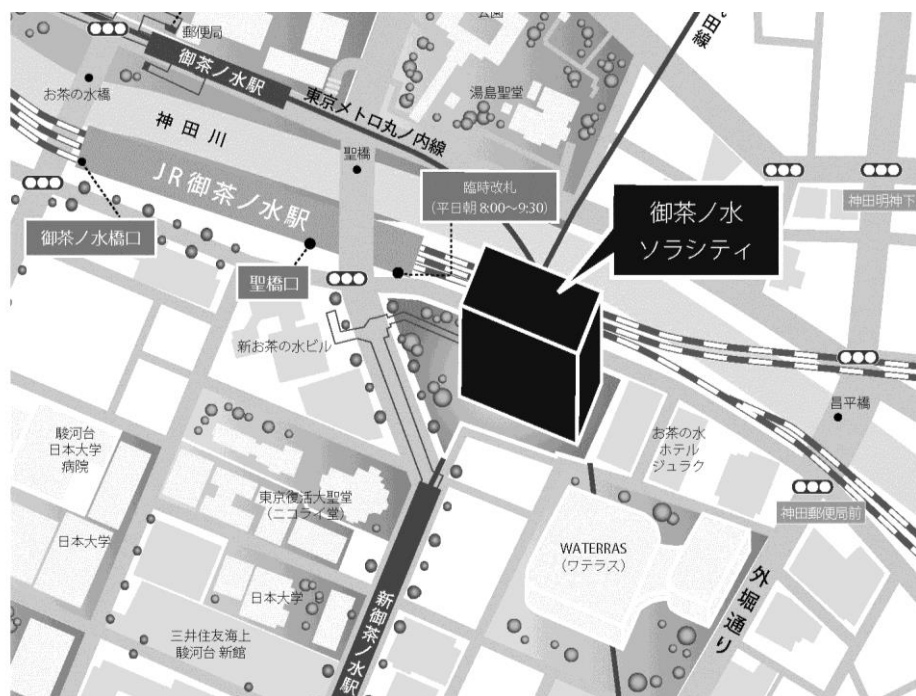
第135回 一般社団法人日本脳神経外科学会 関東支部学術集会

日時：平成30年3月31日(土) 9:00~14:40

会場：ソラシティ カンファレンスセンター
〒101-0062 東京都千代田区 神田駿河台 4-6 御茶ノ水ソラシティ 1・2F
TEL:03-6206-4855

会長：川合 謙介 (自治医科大学 脳神経外科)

<http://solacity.jp/cc/access/>



◎最寄駅

JR中央線・総武線 「御茶ノ水」駅 聖橋口から徒歩1分
東京メトロ千代田線 「新御茶ノ水」駅 B2出口【直結】
東京メトロ丸ノ内線 「御茶ノ水」駅 出口1から徒歩4分
都営地下鉄新宿線 「小川町」駅 B3出口から徒歩6分

演者の方へ

- ・発表時間：発表5分 討論2分
 - ・発表形式：PCプロジェクター1面
 - ・ご発表データはご自身のPC、もしくはUSBメモリーでお持ちください。
 - ・動画をご使用の場合およびMacintoshをご使用の場合は、必ずご自身のPCをお持ちください。
 - ・ご発表データは、WindowsのPowerPointで再生可能な形式として、ファイル名は「演題番号_お名前」としてください。
 - ・プロジェクターとの接続はミニD-SUB15ピン端子となります。これ以外の外部モニター出力端子の場合は、各自で変換アダプタをご準備ください。
- ◆ 学会参加費：2,000円(当日会場でお支払ください)
脳神経外科学会会員証カードによるクレジット登録が可能です。
- ◆ ランチョンセミナー 12:15～13:15
※昼食をご用意いたしておりますが、数に限りがありますことをご了承ください。
※脳神経外科診療領域講習対象セッションとなります。
- ◆ 支部理事会：14:45～ 「Terrace Room」(2F)にて開催いたします。
役員の先生方へご出席をよろしく願いいたします。
- ◆ 安全講習、FD講習はございません。

一般社団法人日本脳神経外科学会関東支部会ホームページ(<http://square.umin.ac.jp/jnsksb/>)より、プログラムと抄録集がダウンロードできます。

脳神経外科診療領域講習のご案内

現脳神経外科専門医の先生は、脳神経外科診療領域講習の単位取得が必要(5年間20単位)となります。本学会では1単位の取得が可能です。以下の講習が単位取得の対象となります。当日は必ずICカードをご持参ください。

ランチョンセミナー1 『グリオーマ診療のアップデート』
ランチョンセミナー2 『てんかん診療のアップデート』

日程表

	A会場 (ソラシティホール EAST)	B会場 (ソラシティホール WEST)
8:30	8:30～15:30 参加受付・PC受付	
9:00	開会挨拶	
	9:10～10:00 A1-1～A1-6 腫瘍1	9:10～9:50 B1-1～B1-5 血管障害1
10:00	10:00～10:40 A2-1～A2-5 腫瘍2	9:50～10:25 B2-1～B2-4 血管障害2
	10:40～11:15 A3-1～A3-4 腫瘍3	10:25～11:00 B3-1～B3-5 血管障害3
11:00		11:00～11:40 B4-1～B4-5 血管障害4
	11:15～12:05 A4-1～A4-6 脊髄	
12:00		
	12:15～13:15 ランチョンセミナー 1 共催:エーザイ株式会社	12:15～13:15 ランチョンセミナー 2 共催:第一三共株式会社
13:00		
	13:25～14:00 A5-1～A5-4 手術手技・機能	13:25～14:00 B5-1～B5-4 水頭症・低髄圧
14:00	14:00～14:40 A6-1～A6-5 小児	14:00～14:40 B6-1～B6-5 感染・その他
	閉会挨拶	
15:00		

■ 開会挨拶 9:00～9:05

■ A1:腫瘍1 9:10～10:00

座長：小林 啓一（杏林大学医学部 脳神経外科）

- A1-1 右前頭葉に発生したMultinodular and vacuolating neuronal tumorの一例
東邦大学医療センター大橋病院脳神経外科 齋藤 紀彦
- A1-2 Multinodular and vacuolating neuronal tumor of the cerebrumの5年経過報告
国立がん研究センター中央病院脳脊髄腫瘍科 山澤 恵理香
- A1-3 高度な石灰化を伴う下垂体腺腫(pituitary stone)の1例
慶應義塾大学医学部脳神経外科 村瀬 真
- A1-4 脳室内Astrocytomaに対するRadiation後に中大脳動脈閉塞と髄膜腫を生じた一例
東京労災病院脳神経外科 小田 侑一
- A1-5 髄膜細胞性髄膜腫内に2つの線維性髄膜腫を認めた1例
横浜市立大学附属市民総合医療センター脳神経外科 長尾 景充
- A1-6 テント上下に進展する松果体部近傍 rosette-forming glioneuronal tumorの1例
杏林大学医学部 脳神経外科学 山田 健

■ A2:腫瘍2 10:00～10:40

座長：柴原 一陽（北里大学医学部脳神経外科）

- A2-1 Supratentorial purely cortical anaplastic ependymoma -A case report-
東海大学医学部脳神経外科 佐野 史弥
- A2-2 Diffuse intrinsic pontine gliomaに対して一期的に後頭蓋窩減圧術および定位的脳生検術を施行した1症例
東京女子医科大学脳神経外科 金 吉秀
- A2-3 びまん性に硬膜外進展を認めた多発性骨髄腫の一例
東京都立大塚病院脳神経外科 福原 宏和
- A2-4 著しい中枢神経系播種にて発症し剖検にて初めて確定診断が得られた高齢者中間型松果体実質腫瘍(PPTID)の1例
北里大学医学部脳神経外科 宮坂 和弘
- A2-5 甲状腺濾胞癌術後の下垂体転移、後頭蓋窩頭蓋骨転移、全身多発骨転移例の治療経験
森山記念病院脳神経外科 佐々木 裕亮

■ A3:腫瘍3 10:40～11:15

座長：大谷 直樹（防衛医科大学校脳神経外科）

- A3-1 第四脳室内に発生した悪性リンパ腫の1例
防衛医科大学校脳神経外科 土井 一真
- A3-2 HTLV-1陽性の斜台部T cell lymphomaの一手術例
防衛医科大学校脳神経外科 吉浦 徹
- A3-3 アダリムバブの長期投与が原因と思われる中枢神経原発T細胞リンパ腫の1例
東邦大学医学部医学科脳神経外科学講座（佐倉） 澁之上 裕

A3-4 網脈絡膜に初発し脳内および右房内に続発したびまん性大細胞型B細胞性リンパ腫の一例
東京医科大学脳神経外科 須田 智裕

■ A4: 脊髄

11:15~12:05

座長：草鹿 元（自治医科大学付属さいたま医療センター脳神経外科）

A4-1 急速に進行する四肢麻痺および脳幹障害を呈した頭蓋頸椎移行部硬膜動静脈瘻の一例
社会医療法人財団石心会 埼玉石心会病院脳神経外科 都築 伸介

A4-2 脊髄腫瘍に伴い自律神経過緊張反射を繰り返した1例
群馬大学医学部脳神経外科 水野 寛之

A4-3 外傷後に発生した延髄空洞症の症例
横須賀共済病院脳神経外科 関口 徳朗

A4-4 腰椎硬膜外炎症性肉芽病変の1例
聖マリアンナ医科大学横浜市西部病院脳神経外科 高橋 美紀

A4-5 頸椎脱臼骨折に伴う椎骨動脈損傷に対し脱臼整復術前に母血管閉塞を施行した一例
東京都立広尾病院脳神経外科 菅 康郎

A4-6 馬尾神経に発生した蔓状神経線維腫を認めた非神経線維腫症の一例
東京都立神経病院脳神経外科 梅川 元之

■ ランチョンセミナー 1

12:15~13:15

座長：五味 玲（自治医科大学とちぎ子ども医療センター 小児脳神経外科）

LS1 グリオーマ診療のアップデート
北里大学医学部脳神経外科 隈部 俊宏
共催：エーザイ株式会社

■ A5: 手術手技・機能

13:25~14:00

座長：菅野 秀宣（順天堂大学医学部脳神経外科）

A5-1 側臥位CTによる頭蓋形成術の術前検討
帝京大学ちば総合医療センター脳神経外科 富岡 重梨沙

A5-2 High Gamma Activity Mappingが治療方針の策定に寄与したEloquent Area近傍のびまん性星細胞腫の一例
順天堂大学医学部脳神経外科 三橋 匠

A5-3 術中言語機能モニタリングとしてCCEPを活用した一例
東京警察病院脳神経外科 永田 圭亮

A5-4 Wideband EEG解析が有用であったMRI陰性新皮質てんかんの1例
東京医科歯科大学脳神経外科 山内 崇弘

■ A6: 小児

14:00~14:40

座長：栗原 淳（埼玉県立小児医療センター脳神経外科）

A6-1 経過中に再発を繰り返した小児の特発性硬膜外血腫の一例
日本医科大学脳神経外科 久保田 麻紗美

- | | | |
|------|---|-------|
| A6-2 | 動眼神経麻痺を呈した有痛性脳神経ニューロパチーの1例
東邦大学医学部医学科脳神経外科学講座（大森） | 松浦 知恵 |
| A6-3 | 出血発症した小児脊髄海綿状血管腫の1例
東京女子医科大学附属八千代医療センター脳神経外科 | 橋本 和敏 |
| A6-4 | 小児神経サルコイドーシスの1例
埼玉県立小児医療センター脳神経外科 | 森 史 |
| A6-5 | Rectothecal fistulaを伴うCurrarino症候群の一例
前橋赤十字病院脳神経外科 | 常岡 明加 |

■ 閉会挨拶

14:40～

■ **B1:血管障害1**

9:10~9:50

座長：山内 利宏（千葉県救急医療センター脳血管治療科・神経系治療科）

- B1-1 Dual lumen balloon catheterを用いたtarget embolizationを行ったcavernous sinus dural AVFの1例
獨協医科大学埼玉医療センター 杉浦 嘉樹
- B1-2 脳静脈洞血栓症に対する血栓回収術の有用性の検討
国立国際医療研究センター病院脳神経外科 田中 優貴子
- B1-3 脳血管内治療後に白質脳症を呈した1例
帝京大学医学部脳神経外科 内海 喜晴
- B1-4 出血発症した後下小脳動脈anterior medullary segment解離性動脈瘤に対する血管内治療の3例
千葉県救急医療センター 渡邊 庸介
- B1-5 脳血管内治療のための大動脈弓新たな分類
日本医科大学脳神経外科 佐藤 俊

■ **B2:血管障害2**

9:50~10:25

座長：丸島 愛樹（筑波大学医学医療系脳神経外科）

- B2-1 開頭クリッピング術後2年経過して発症した混合型硬膜脳血管動静脈瘻の1手術例
防衛医科大学校脳神経外科 遠藤 あるむ
- B2-2 左肺下葉切除術術後12日目に発症した脳塞栓症の1例
東京歯科大学市川総合病院脳神経外科 蔵成 勇紀
- B2-3 頸部内頸動脈狭窄症による脳塞栓症に対して経皮的血管形成術後に頸動脈内膜剥離術を施行した1例
筑波大学医学医療系脳神経外科 山田 依里佳
- B2-4 破裂前交通動脈瘤に対する腰椎ドレナージ後に急性発症した脊髄硬膜動静脈瘻
順天堂大学医学部附属浦安病院 脳神経外科 阪本 浩一朗

■ **B3:血管障害3**

10:25~11:00

座長：入江 是明（日本赤十字社医療センター脳神経外科）

- B3-1 CAS後再狭窄に対する追加CAS後にCEAを必要とした1例
東京都立多摩総合医療センター脳神経外科 本郷 博貴
- B3-2 破裂小型後下小脳動脈瘤に対してバイパス術を併用した血管内治療の一例
順天堂大学医学部附属練馬病院脳神経外科 阿部 瑛二
- B3-3 後頭動脈-前大脳動脈吻合と後耳介動脈-中大脳動脈吻合を施行した内頸動脈分岐部高度狭窄の一例
日本赤十字社医療センター脳神経外科 丹羽 良子
- B3-4 出血を来した頸部血管奇形を伴う神経線維腫症 I 型の2症例
自治医科大学脳神経外科 黒田 林太郎

■ B4:血管障害4

11:00~11:40

座長：田中 裕一（自治医科大学付属さいたま医療センター脳神経外科）

- B4-1 放射線治療後low grade gliomaに対し長期経過観察中に多発脳動脈瘤を発生し頻回に出血を来した1例
東京慈恵会医科大学附属柏病院脳神経外科 丸山 史晃
- B4-2 高齢者の術後高次脳機能温存に主眼を置いた未破裂前交通動脈瘤に対するanterior interhemispheric approach
NTT東日本関東病院脳神経外科 重枝 諒太
- B4-3 内頸動脈前壁破裂動脈瘤に対し急性期STA-MCA bypass併用内頸動脈trapping術を行った一例
医療法人社団KNI北原国際病院脳神経外科 尾崎 祥多
- B4-4 くも膜下出血における酒石酸プロチレリン(TRH-T)の有効性とその特徴に関する解析
日本医科大学千葉北総病院脳神経センター 柴田 あみ
- B4-5 広範な脳梗塞と皮質性くも膜下出血を呈し、重篤な経過を辿った可逆性脳血管攣縮症候群の一例
平塚市民病院脳神経外科 山田 浩貴

■ ランチョンセミナー 2

12:15~13:15

座長：小黒 恵司（国際医療福祉大学塩谷病院脳神経外科）

- LS2 てんかん診療のアップデート

東京大学医学部脳神経外科 國井 尚人

共催：第一三共株式会社

■ B5:水頭症・低髄圧

13:25~14:00

座長：石原 雅行（栃木医療センター脳神経外科）

- B5-1 硬膜外自家血注入療法が奏功したMarfan症候群に合併する脳脊髄液漏出症の一例
栃木医療センター脳神経外科 福村 麻里子
- B5-2 急性非交通性水頭症を発症後に出現した脳梁膨大部梗塞
千葉大学医学部脳神経外科 河内 大輔
- B5-3 進行性脳室拡大を来した低髄液圧症の1例
東京大学医学部脳神経外科 良本 翔子
- B5-4 シヤントチューブが肝被膜下へ迷入し、肝被膜下膿瘍・髄膜炎をきたした一例
東京北医療センター脳神経外科 林 志保里

■ B6:感染・その他

14:00~14:40

座長：太組 一郎（聖マリアンナ医科大学脳神経外科）

- B6-1 退職後の一脳神経外科医の現状—第三の人生の選択—
那須脳神経外科病院脳神経外科 高橋 明
- B6-2 難治てんかんに対する脳梁離断周術期に再燃したヘルペス脳炎の1例
聖マリアンナ医科大学脳神経外科 松森 隆史

- B6-3 オスラー病を背景として発症した脳膿瘍の2例
北里大学医学部脳神経外科 稲村 彰紀
- B6-4 抗血栓療法が慢性硬膜下治療に及ぼす影響 連続214症例における検討
埼玉医科大学国際医療センター脳神経外科 前田 拓真
- B6-5 緩徐に進行する見当識障害を含む多彩な症状を呈し大脳・小脳に多発性微小出血と白質病変を認めた一例
埼玉医科大学総合医療センター脳神経外科 菊池 美佑