

## 【同時開催】

### 第 30 回中部神経内視鏡研究会

会 期：平成 30 年 4 月 21 日（土） 18：00～（世話人会 17：30～）  
会 場：福井県県民ホールリハーサル室（アオッサ 8 階 中部支部会会場隣）

### FD コース

会 期：平成 30 年 4 月 21 日（土） 15：00～16：00（14：45～受付開始）  
会 場：福井県県民ホールリハーサル室（アオッサ 8 階 中部支部会会場隣）

### Japan Neurosurgical Database (JND) 説明ビデオ上映

会 期：平成 30 年 4 月 21 日（土） 9：00～11：30、13：20～15：00  
会 場：福井県県民ホールリハーサル室（アオッサ 8 階 中部支部会会場隣）

### 市民公開講座

会 期：平成 30 年 4 月 22 日（日）14：00～  
会 場：ハピリンホール（JR 福井駅西口 ハピリン 3 階）  
〒910-0006 福井市中央 1 丁目 2 番 1 号 TEL：0776-20-2901  
テーマ：防げ！認知症、急げ！脳卒中

## 【次回ご案内】

### 第 95 回日本脳神経外科学会中部支部会学術集会

開催日：平成 30 年 9 月 8 日（土）  
場 所：名古屋市立大学  
担 当：名古屋市立大学 脳神経外科  
会 長：間瀬 光人  
連絡先：TEL：052-853-8286 / FAX：052-851-5541

## 【学会参加者の皆様へ】

### ● 入館時刻

アオッサは午前8:30になるまで入館できません。午前8:30になりましたら入館し、8階の福井県民ホールまでお越しください。

### ● 参加登録

参加登録は日本脳神経外科学会 IC 会員カードで行いますので、ご持参下さい。お忘れの場合でも対応は可能です。

### ● 参加費

学会当日に参加費(1,000円、現金のみ)を受け付けます。新入会員のみ年会費(1,000円)を受け付けます。なお、IC 会員カードでの自動支払いは対応しておりませんので、ご了承ください。

### ● クレジット

本学術集会には脳神経外科学会認定クレジット10点が適用されます。

### ● 理事会

12:00～12:50

福井県民ホールリハーサル室（アオッサ8階 中部支部会会場隣）

### ● FD コース

15:00～16:00

福井県民ホールリハーサル室（アオッサ8階 中部支部会会場隣）

平成23年4月施行となりました新規「脳神経外科専門医制度」における専門医・指導医の更新にあたり、本学術集会ではFD (faculty development) コースを上記のとおり開催します。最初から最後までビデオ講習を視聴して頂くことが受講の要件ですので、途中退室は原則認めません。予めご了承ください。また、FD コースの受講のみを目的に参加されます場合にも、必ず受講前に学会参加受付を済ませてください。

入場時には学会参加受付でお渡しする参加証を確認させていただきますので提示して下さい。講習会終了後、退場の際にICカードにて講習会の参加登録をさせていただきます。

なお今回のFDコースでは、領域講習単位は取得できません。

### ● 演者の方へ

#### 1. 1演題あたりの時間

**症例報告（1例報告）** : 発表4分、討論2分

**臨床研究、症例報告（2例以上）** : 発表5分、討論2分

発表終了1分前で1回目のチャイム、発表終了で2回目のチャイム、討論終了で3回目のチャイムを鳴らしますので時間厳守をよろしくお願い致します。

#### 2. 発表形式

発表はパソコンでお願いします。ご自分のパソコンと電源、専用コネクタをお持ちください。

会場でご用意する PC ケーブルコネクターの形状は、ミニ D-SUB15 ピン端子となります。この形状に変換するコネクタを必要とする場合には必ずご持参ください。

### 3. PC 受付

スライド試写は PC 受付で行います。発表の 30 分前までにお越しください。スクリーンセーバー、スリープモードは off にしておいてください。

万々に備え、USB メモリーに入れたデータもご持参ください。

### 4. COI (conflict of interest 利益相反) について

筆頭演者となる会員は、直近 3 年間のオンライン COI 自己登録が完了している必要があります。日本脳神経外科学会 HP の会員専用ページから必ず登録を済ませてください。

非会員および入会后 3 年未満の会員が筆頭演者である場合は、COI 自己申告書を提出していただく必要があります。日本脳神経外科学会 HP (<http://jns.umin.ac.jp/meeting/system/coi>) から申告書 (Word ファイル) をダウンロードしてご記入の上、学会当日に受付に提出してください。

発表の際は、下記の例のように 1 枚目のスライドに COI の有無について記載の上、開示すべき COI がある場合は 2 枚目のスライドに開示してください。

#### 1) 開示すべき COI が無い場合

脳動脈瘤の外科治療 (演題名)  
日本脳神経外科病院 (施設名)  
脳卒中太郎 (氏名)

筆頭演者は日本脳神経外科学会へ過去 3 年間の COI 自己申告を完了しています。本演題の発表に関して開示すべき COI はありません。

#### 2) 開示すべき COI がある場合

脳動脈瘤の外科治療 (演題名)  
日本脳神経外科病院 (施設名)  
脳卒中太郎 (氏名)

筆頭演者は日本脳神経外科学会へ過去 3 年間の COI 自己申告を完了しています。

#### 筆頭演者の COI 開示

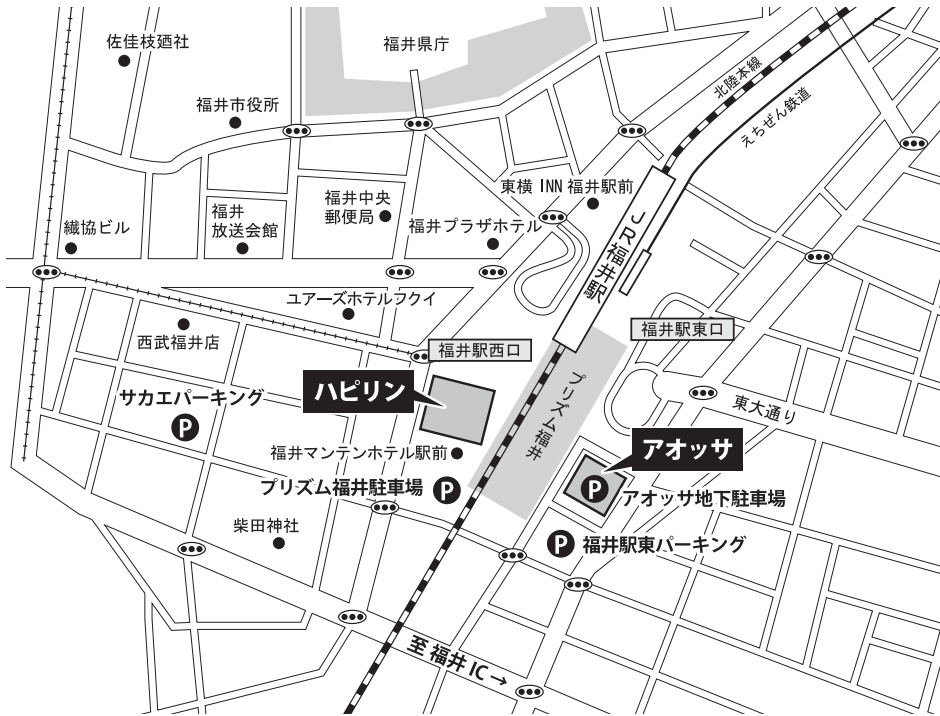日本脳神経外科学会への COI 自己申告を完了しており、過去 3 年間 (いずれも 1 月から 12 月) において本講演に関して開示すべき COI は以下の通りです。

- |           |           |
|-----------|-----------|
| 1. 役員、顧問職 | なし        |
| 2. 株の保有   | なし        |
| 3. 特許権使用料 | なし        |
| 4. 講演料    | あり (〇〇製薬) |
| 5. 原稿料    | あり        |
| 6. 研究費    | あり (〇〇製薬) |

日本脳神経外科病院 (施設名)  
脳卒中太郎 (氏名)

# 【交通アクセスのご案内】

## ■ 会場周辺図



### ● 電車でのアクセス

|        |            |
|--------|------------|
| J R    | 福井駅より徒歩 1分 |
| 福井鉄道   | 福井駅より徒歩 1分 |
| えちぜん鉄道 | 福井駅より徒歩 1分 |

### ● バスでのアクセス

|        |               |
|--------|---------------|
| 京福バス   | 福井駅停留所より徒歩 1分 |
| 福鉄バス   | 福井駅停留所より徒歩 1分 |
| すまいるバス | 福井駅停留所より徒歩 1分 |

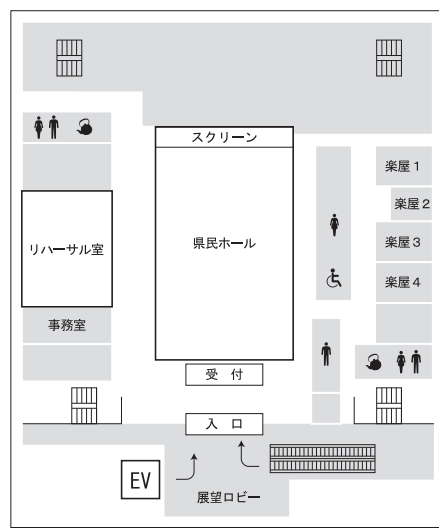
### ● 自動車でのアクセス

|        |              |
|--------|--------------|
| 北陸自動車道 | 福井 IC から 10分 |
|--------|--------------|

### ● 駐車場情報

|           |                 |
|-----------|-----------------|
| アオッサ地下駐車場 | 営業時間 7:30~23:30 |
| プリズム福井駐車場 | 24時間営業          |
| 福井駅東パーキング | 24時間営業          |
| サカエパーキング  | 24時間営業          |

### 【アオッサ 8階フロアご案内】



# 学術プログラム

## ※ 発表時間

|                    |                      | 発表 | 討論 |
|--------------------|----------------------|----|----|
| 症例報告(1例報告)         | 演題番号に<br>下線なし        | 4分 | 2分 |
| 臨床研究<br>症例報告(2例以上) | 演題番号に<br><u>下線あり</u> | 5分 |    |

8:55~9:00 開会の挨拶

菊田 健一郎 (福井大学)

9:00~9:31 腫瘍1

座長: 宮下 勝吉 (金沢大学)

1. 1-01. Infratentorial angiomatous meningioma の一例

根石 拓行 Neishi Hiroyuki

公立丹南病院 脳神経外科

2. 1-02. 認知症で発症した巨大髄膜腫の一例

小谷 明平 Kotani Akihira

岡波総合病院 脳神経外科

3. 1-03. 小児巨大頭蓋内 desmoid-type fibromatosis の一例

今井 直哉 Imai Naoya

岐阜大学 脳神経外科

4. 1-04. 腫瘍内出血により急性発症した視神経膠腫の一例

上條 隆昭 Kamijo Takaaki

信州大学医学部 脳神経外科

5. 1-05. 多発性脳腫瘍に対する一期的複数開頭摘出術:3 例報告  
種井 隆文 Tanei Takafumi  
名古屋セントラル病院 脳神経外科

9:34~10:04 腫瘍2

座長: 山崎 友裕 (浜松医科大学)

6. 2-01. superficial siderosis を伴った glioneuronal tumor の一例  
寺西 隆雄 Teranishi Takao  
藤田保健衛生大学医学部 脳神経外科
7. 2-02. 小脳に発生した fibrillary astrocytoma の一例  
山下 喜洋 Yamashita Yoshihiro  
中濃厚生病院 脳神経外科
8. 2-03. 延髄外側部 Pilocytic astrocytoma 摘出後に瀰漫性脳血管攣縮を生じた一例  
熊谷 祐紀 Kumagai Yuuki  
岡崎市民病院 脳神経外科
9. 2-04. Butterfly shaped glioma に対し 2 本のチューブレトラクタを用いて内視鏡下摘出を行った一例  
岸田 悠吾 Kishida Yugo  
名古屋第二赤十字病院 脳神経外科
10. 2-05. 脳梁膠芽腫に対して内視鏡下腫瘍摘出術を行った 1 例  
坂田 知宏 Sakata Tomohiro  
名古屋市立大学医学部 脳神経外科

## 10:07～10:38 腫瘍3

座長：岡本 一也（金沢医科大学）

### 11. 3-01. 延髄背側部胚細胞腫瘍の一例

吉識 賢志 Yoshiki Kenji

金沢大学 脳神経外科

### 12. 3-02. 再発を繰り返し多彩な病理像を示した成人発症胚細胞腫瘍の一例

木部 祐士 Kibe Yuji

名古屋第一赤十字病院 脳神経外科

### 13. 3-03. 上大静脈症候群を合併した転移性脳腫瘍に対して上大静脈-下大静脈シャントを増設し緊急開頭腫瘍摘出術を施行した1例

原田 英幸 Harada Hideyuki

安城更生病院 脳神経外科

### 14. 3-04. 症候性転移性下垂体腫瘍(淡明細胞型細胞癌)の一例

西岡 和輝 Nishioka Kazuki

順天堂大学医学部附属静岡病院 脳神経外科

### 15. **3-05.** 定位放射線治療を行った膀胱癌原発転移性脳腫瘍

水松 真一郎 Mizumatsu Shinichiro

総合青山病院 脳・脊髄センター

## 10:41～11:17 内視鏡・水頭症

座長：畑崎 聖二（三重大学）

### 16. 4-01. 内視鏡により治療し得た嚢胞性海綿状血管腫の一例

石崎 友崇 Ishizaki Tomotaka

名古屋大学 脳神経外科

17. 4-02. 汎下垂体機能低下症で発症した下垂体炎の一例  
呉 浩一 Go Kohichi  
福井赤十字病院 脳神経外科
18. 4-03. 内視鏡的第三脳室底開窓術後に開窓部の急性閉塞による進行性意識障害を来した一例  
一ノ瀬 惇也 Ichinose Toshiya  
金沢大学 脳神経外科
19. 4-04. 第三脳室開窓術が有効であった VP シヤント後腹腔内髄液仮性嚢胞の 1 例  
箱崎 浩一 Hakozaki Koichi  
三重大学大学院医学系研究科 脳神経外科学
20. 4-05. 拡大した第4脳室に対して側脳室経由で開窓を行なった水頭症の 1 例  
玉井 翔 Tamai Sho  
石川県立中央病院脳神経外科
21. 4-06. 腹腔側シヤントチューブが胃内に迷入し髄膜炎を繰り返した症例  
橋本 義弘 Hashimoto Yoshihiro  
遠州病院 脳神経外科

11:20~11:52 小児

座長：宮入 洋祐（信州大学）

22. 5-01. 数値流体力学(Computational Fluid Dynamics: CFD)解析による脳脊髄液循環動態のコンピューターシミュレーション  
綿谷 崇史 Wataya Takafumi  
静岡県立こども病院 脳神経外科



23. 5-02. 髄膜脳瘤、脊髄脂肪髄膜瘤を合併した新生児例の経験

城 泰輔 Shiro Taisuke

富山県済生会富山病院 脳神経外科

24. 5-03. キアリ奇形Ⅲ型 1 例の治療経験

伊藤 圭志 Ito Keishi

名古屋第一赤十字病院 脳神経外科

25. 5-04. 当科で経験した脳瘤の 4 例

鈴木 一秋 Suzuki Kazuaki

豊橋市民病院 脳神経外科

26. 5-05. プロテイン S 欠乏症による小児脳梗塞の 1 例

中戸川 裕一 Nakatogawa Hirokazu

総合病院聖隷浜松病院 脳神経外科

12:00～13:00 ランチョンセミナー

座長：北井 隆平（福井大学）

## 「脳動静脈奇形の基礎研究と外科的治療」

徳島大学 脳神経外科 教授

高木 康志 先生

共催：大塚製薬株式会社

12:00～12:50 日本脳神経外科学会中部支部理事会

福井県県民ホールリハーサル室

13:00～13:20 第93回日本脳神経外科学会中部支部学術集会  
優秀論文表彰式

演題 58 「脳梗塞急性期血管内治療の工夫 A Stent-retrieving into an Aspirator  
with Proximal balloon ASAP technique」

医療法人豊田会 刈谷豊田総合病院 脳神経外科  
石川 晃司郎

演題 9 「脳腫瘍との鑑別を要した原発性中枢神経系血管炎の臨床像」

藤田保健衛生大学病院 脳神経外科  
川副 雄史

演題 43 「髄膜腫に隣接して転移性脳腫瘍が併発した1例」

静岡市立清水病院脳神経外科  
中屋 雅人

13:25～14:04 外傷・出血

座長：坂田 知宏（名古屋市立大学）

27. 6-01. ナイフによる後頭蓋窩穿通性頭部外傷の1手術例

南出 尚人 Minamide Hisato  
金沢市立病院 脳神経外科

28. 6-02. contrecoup skull fracture の2症例

出村 宗大 Demura Munehiro  
公立能登総合病院 脳神経外科

29. 6-03. トルコ鞍底骨折により髄液鼻漏を生じた1例

坂本 量哉 Sakamoto Tomoya  
浜松医療センター 脳神経外科

30. **6-04.** 器質化慢性硬膜下血腫の治療 一局所麻酔下小開頭術の有用性—  
安田 祥二 Yasuda Shoji  
朝日大学歯学部附属村上記念病院 脳神経外科
31. 6-05. 皮質下出血に対する血腫除去術後に症候性孔脳症をきたした1成人  
例  
木村 亮堅 Kimura Ryouken  
富山市民病院 脳神経外科
32. **6-06.** 当院における若年発症脳内出血の検討  
川勝 暢 Kawakatsu Toru  
静岡赤十字病院 脳神経外科

14:07～14:45 脊髄・機能1

座長：有島 英孝（福井大学）

33. 7-01. Retro-odontoid pseudotumor に対する環軸椎後方固定術後に生じた  
嚥下障害の一例  
谷岡 悟 Tanioka Satoru  
三重中央医療センター 脳神経外科
34. 7-02. 多椎間頸椎化膿性脊椎炎の一例  
武藤 学 Muto Manabu  
名古屋掖済会病院 脳神経外科
35. 7-03. 胸椎硬膜外腔に発生した孤立性髄外形質細胞腫の1例  
中島 英貴 Nakajima Hideki  
伊勢赤十字病院脳卒中センター 脳神経外科

36. 7-04. 慢性硬膜下血腫を合併した低髄液圧症候群の2例  
苗代 朋樹 Nawashiro Tomoki  
市立四日市病院 脳神経外科
37. 7-05. 発作発射が両側側頭葉に波及した内側前頭葉てんかんの一手術例  
近藤 聡彦 Kondo Akihiko  
静岡てんかん・神経医療センター 脳神経外科
38. 7-06. VerciseTM system の有効性  
竹林 成典 Takebayashi Shigenori  
名古屋セントラル病院 脳神経外科

14:48～15:19 脊髄・機能2

座長：江口 馨（名古屋大学）

39. 8-01. 再手術を要した硬膜内腰椎椎間板ヘルニアの1例  
伊藤 芳記 Ito Yoshiki  
JCHO 中京病院 脳神経外科
40. 8-02. 腰椎固定術後に首下がり症候群を発症した一例  
永島 吉孝 Nagashima Yoshitaka  
名古屋大学 脳神経外科
41. 8-03. 医原性脊髄硬膜外血腫の1症例  
高田 翔 Takata Sho  
金沢医科大学 脳神経外科
42. 8-04. 当院における高齢者三叉神経痛に対する微小血管減圧術  
宮谷 京佑 Miyatani Kyosuke  
藤田保健衛生大学坂文種報徳會病院 脳神経外科

43. 8-05. 舌咽神経痛に対する Transcondylar fossa approach の有用性と MVD の工夫

大鷲 悦子 Owashi Etsuko

松波総合病院 脳神経外科

15:22～15:54 血管障害1

座長：柏崎 大奈（富山大学）

44. 9-01. 初回手術から 17 年後に再出血した脳動静脈奇形の 1 例

橋本 智哉 Hashimoto Norichika

福井総合病院 脳神経外科

45. 9-02. 静脈性血管奇形を合併した腫瘍様脱髄性病変の一例

近藤 正規 Kondo Masaki

大垣市民病院 脳神経外科

46. 9-03. シルビウス裂開放のための 3D rotation venography を用いた静脈評価の有用性

金城 雄太 Kaneshiro Yuta

市立島田市民病院 脳神経外科

47. 9-04. OA を free graft として、右 STA-OA-左 STA-MCA bonnet bypass 術を施行した1例

松尾 衛 Matsuo Mamoru

JCHO 中京病院 脳神経外科

48. 9-05. CEA における縦切開と横切開の術野展開の違い — 当院における高位展開の工夫 —

圓若 幹夫 Maruwaka Mikio

豊田厚生病院 脳神経外科

## 15:57～16:28 血管障害2

座長：安達 一英（藤田保健衛生大学）

49. 10-01. 造影 MRI 検査が治療方針に大きく寄与した5症例

山中 智康 Yamanaka Tomoyasu

名古屋市立東部医療センター 脳神経外科

50. 10-02. 遠位前大脳動脈非分岐部に生じた囊状動脈瘤破裂の1例

貴田 覚 Kida Satoru

静岡赤十字病院 脳神経外科

51. 10-03. 神経線維腫症1型に合併した頭蓋外椎骨動脈瘤の一例

戸塚 剛彰 Totsuka Takeaki

浜松医科大学 脳神経外科

52. 10-04. クモ膜下出血と腹腔内出血を併発した Segmental Arterial Mediolytic

伊佐治 泰己 Isaji Taiki

愛知医科大学 脳神経外科

53. 10-05. くも膜下出血にて発症した後脊髄動脈解離性動脈瘤の一例

渡邊 定克 Watanabe Sadayoshi

藤田保健衛生大学医学部 脳卒中科

## 16:31～17:08 血管障害3

座長：江頭 裕介（岐阜大学）

54. 11-01. 結膜充血で発症した Anterior condylar confluence (ACC) dAVF の1例

川尻 智士 Kawajiri Satoshi

市立敦賀病院 脳神経外科

55. 11-02. Cavernous Sinus dAVF 治療後に出現した Anterior Condylar Confluence dAVF に対して経静脈的塞栓術を行った1例  
布施 佑太郎 Fuse Yutaro  
名古屋第二赤十字病院 脳神経外科
56. 11-03. 痙攣発作の後に多発脳出血を発症した上矢状静脈洞部硬膜動静脈瘻の一例  
南部 育 Nambu Iku  
金沢大学 脳神経外科
57. 11-04. 小脳出血で発症した後頭静脈洞のみに shunt point を持つ硬膜動静脈瘻の1例  
川内 豪 Kawauchi Takeshi  
福井赤十字病院 脳神経外科
58. 11-05. 直達手術を行った頭蓋頸椎移行部の硬膜動静脈瘻の一例  
齋藤 剛 Saito Tsuyoshi  
江南厚生病院 脳神経外科
59. 11-06. SAH 発症の頭蓋頸椎移行部硬膜動静脈瘻の3例  
加藤 寛之 Kato Hiroyuki  
大垣市民病院 脳神経外科

#### 17:11~17:49 血管障害4

座長：松尾 直樹（愛知医科大学）

60. 12-01. 当院における血栓回収術 —取り組みと実践—  
佐藤 圭輔 Sato Keisuke  
富山県立中央病院 脳神経外科

61. 12-02. 中大脳動脈閉塞に対しt-PAを投与直後に対側内頸動脈閉塞を来した心原性脳塞栓症の一例  
岡村 咲由莉 Okamura Sayuri  
福井県済生会病院 脳神経外科
62. 12-03. 肺静脈または左心房に浸潤した肺癌による腫瘍脳塞栓を血管内治療で回収した一例  
雄山 隆弘 Oyama Takahiro  
国立病院機構名古屋医療センター 脳神経外科
63. 12-04. アテローム血栓性脳主幹動脈閉塞症に対する急性期再開通療法の検討 ―心原性との比較―  
西脇 崇裕貴 Nishiwaki Takayuki  
岐阜大学 脳神経外科
64. 12-05. 総頸-腕頭動脈高度狭窄病変に対し逆行性ステント留置を行った一例  
白坂 暢朗 Shirasaka Nobuo  
一宮西病院 脳神経外科
65. 12-06. 血管内治療のタイミングを逃した, 症状が軽微な椎骨動脈急性閉塞の一例  
高柳 海 Takayanagi Kai  
愛知県厚生連海南病院 脳神経外科

17:50～17:55 閉会の挨拶

菊田 健一郎（福井大学）